

**T.C.
FIRAT ÜNİVERSİTESİ
TIP FAKÜLTESİ
KULAK BURUN VE BOĞAZ HASTALIKLARI
ANABİLİM DALI**

**TRAVMATİK FASİYAL SİNİR PARALİZİLERİNDE
CORTEXİN'İN ETKİNLİĞİ**

**UZMANLIK TEZİ
Dr. Tuncay TUNÇCAN**

**TEZ DANIŞMANI
Prof. Dr. Şinasi YALÇIN**

**ELAZIĞ
2014**

DEKANLIK ONAYI

Prof. Dr. İrfan ORHAN

DEKAN

Bu tez Uzmanlık Tezi standartlarına uygun bulunmuştur

Prof. Dr. Şinasi YALÇIN

Kulak Burun ve Boğaz Hastalıkları Anabilim Dalı Başkanı

Tez tarafımdan okunmuş, kapsam ve kalite yönünden Uzmanlık Tezi olarak kabul edilmiştir.

Danışman

Uzmanlık Sınavı Değerlendirme Jüri Üyeleri

Prof. Dr. Şinasi YALÇIN

Prof. Dr. İrfan KAYGUSUZ

Prof. Dr. Turgut KARLIDAĞ

Prof. Dr. Erol KELEŞ

Prof. Dr. Ömer Lütü ERHAN

TEŞEKKÜR

Kulak Burun ve Boğaz Hastalıkları uzmanlık eğitimim süresince teorik ve pratik anlamda yetişmemde bana her türlü desteği sağlayan, bilgi ve birikimlerini benimle paylaşan, kendilerinden çok şey öğrendiğim başta tez hocam Prof. Dr. Şinasi Yalçın olmak üzere, Prof. Dr. İrfan Kaygusuz'a, Prof. Dr. Turgut Karlıdağ'a, Prof. Dr. Erol Keleş'e teşekkürü borç bilirim.

Ayrıca tez çalışmamda katkıları nedeni ile Üniversitemiz Tıbbi Patoloji Anabilim Dalında görev yapan Yard. Doç Dr. Mehmet Mustafa Akın'a ve hastanemiz Nöroloji Anabilim Dalında görev yapan Doç. Dr. Caner Fevzi Demir'e teşekkür ederim.

Çalıştığım sürede birlikte görev yaptığım asistan arkadaşlarıma, kliniğimiz hemşire, sekreter, odyolog ve personellerine özellikle teşekkür etmek isterim.

Tüm yaşamım boyunca olduğu gibi asistanlık sürecimde de destek ve sevgilerini bir an olsun eksik etmeyen anne, baba ve kardeşlerime, yaşadığım en zor ve meşakkatli günlerimde destek ve yardımlarını esirgemeyen kayınvalidem ve kayınpederime, tüm zorluklara rağmen gerek hayatta gerek uzmanlık sürecinde gösterdiği sonsuz anlayış ve inanılmaz fedakarlarından dolayı eşime minnettarım.

Destek ve yardımını esirgemeyen arkadaşım Gökhan'a da teşekkür etmek isterim.

Bu çalışma oğlum Yavuz Kerem TUNÇCAN'a atfedilmiştir.

ÖZET

Bu çalışmanın amacı fasiyal sinirin ezilmesine bağlı olarak oluşan travmatik fasiyal sinir paralizisinde intramusküler cortexin ve metilprednizolon etkinliğini araştırmaktır.

Çalışma 1400-3000 gram ağırlığında 21 adet sağlıklı yeni zellanda türü tavşan üzerinde gerçekleştirilmiştir. Deneklerin tümünün sol fasiyal sinir bukkal dalına bası uygulanmış ve fasiyal paralizi oluşturulmuştur. Denekler rastgele yedişerli üç gruba ayrılmıştır. Grup I'e (Cortexin grubu) intramusküler olarak 3mg/gün cortexin, Grup II'ye (Metilprednizolon grubu) intramusküler olarak 1mg/kg/gün metilprednizolon, Grup III'e (Kontrol Grubu) intramusküler olarak 3mg/gün serum fizyolojik 10 gün süre ile uygulanmıştır. Nöroprotektif olarak kullanılan cortexin literatürde fasiyal sinir paralizisinde kullanılmamıştır bu nedenle çalışmamız cortexinin travmatik fasiyal sinir paralizisinde tedavi etkinliğini değerlendirmesi açısından dünyada ilktir. Deneklere 7., 14. ve 21. günlerde iyileşmenin değerlendirilmesi amacıyla elektromiyografi yapılmıştır. Daha sonra deneklerin işlem uygulanan taraftaki fasiyal sinir bukkal dalı çıkarılarak histopatolojik incelemeye alınmıştır. İnce doku kesitleri şeklinde hazırlanan spesmenler nöral fibrotik dejenerasyon, kollajen lif artışı, miyelin dejenerasyon, aksonal dejenerasyon, schwann hücre proliferasyonu, normal miyelin yapımı ve ödem parametreleri açısından değerlendirilmiştir. Her deneğe ait dört kesitten dörder adet alanda (x40, 100, 200, 1000 objektif büyütme) sayım yapılmış ve her bir grup için dört alanın ortalaması alınmıştır. Derecelendirme yok: - (0), hafif: +(1), orta: ++(2), şiddetli: +++ (3) şeklinde yapılmıştır.

Çalışmamızda cortexin ve metilprednizolon kontrol grubuna göre nöral fibrotik dejenerasyon, miyelin dejenerasyon, aksonal dejenerasyon, normal miyelin yapımı ve ödem açısından iyileşme üzerine olumlu etki göstermiştir. Cortexin ve metilprednizolon karşılaştırmasında cortexin kollajen lif artışını metilprednizolona göre azaltmıştır.

Elektromiyografi verilerine göre gruplar arasında anlamlı farklılık izlenmemiştir.

Çalışmamız sonucunda sinir bütünlüğü bozulmamış travmatik fasiyal sinir paralizilerinde cortexin ve metilprednizolonun etkin olduğunu ve tedavide cortexinin metilprednizolona belirgin üstünlük sağlayamadığını söyleyebiliriz.

Anahtar Kelimeler: Fasiyal sinir paralizisi, cortexin, metilprednizolon, elektromyografi

ABSTRACT

CORTEXIN EFFECT AT THE TRAUMATIC FACIAL NERVE PARALYSIS

The aim of this study is to research the effects of metilprednilozon and intramuscular cortexin in traumatic facial nerve paralysis which occurs as a result of contusion of facial nerve.

This study is done by using the 21, healthy a kind of New Zeland rabbits which are between 1400 or 3000 grams. A compression is applied on all of the subjects' left facial nerve buccal branch and their facial paralysises are formed. Subjects are randomly made a group of seven in three groups. Cortexin is applied to the group I, 3mg/kg/day intramuscularly, a metilprednilozon is applied to group II, 1mg/kg/day, a serum is applied to group III, 3mg/kg/day for 10 days. Cortexin used as neuroprotective is not used for facial nerve paralysis in the literature so our study is the first in the sense of evaluating the effect of the cortexin in the treatment of traumatic facial nerve paralysis. Electromyography is done to the subjects in the 7th, 14th, and 21st day on the purpose of evaluating the healing. Then subject's facial nerve buccal branches which are processed are excised and examined histopathologically. Specimens prepared as thin slice tissues are evaluated on the purpose of examining. Those specimens prepared in the form of thin tissue sections have evaluation about neural fibrotic degeneration, Increased collagen fibers, degeneration myelin, axonal degeneration, Schwann cell proliferation, normal myelin production and edema. Four out of four pieces of each subject area sections (x40, 100, 200, 1000 objective magnification) counted and averaged for each group of four fields is. No grades: - (0), mild: + (1), moderate: ++ (2), severe: +++ (3) is made like.

In our study, the cortexin and methylprednisolone compared to control group of fibrotic degeneration, myelin degeneration, axonal degeneration, normal myelin formation and edema showed a positive effect on the healing. Cortexin and metilpednizolone comparisons of collagen fibers in the cortexin decreased according to the increase methylprednisolone.

Electromyography data were no significant differences between the groups. As a result of our work in traumatic facial nerve paralysis with intact nerve cortexin and methylprednisolone is effective and cortex was unable to provide significant

Keywords: Facial nerve paralysis, cortexin, methylprednisolone, electromyography

İÇİNDEKİLER

	Sayfa No
BAŞLIK SAYFASI	i
ONAY SAYFASI	ii
TEŞEKKÜR	iii
ÖZET	iiii
ABSTRACT	vii
İÇİNDEKİLER	viii
TABLO LİSTESİ	x
ŞEKİL LİSTESİ	xi
KISALTMALAR LİSTESİ	xii
1. GİRİŞ	1
1.1. Fasiyal Sinir	2
1.1.1. Fasiyal Sinirin Embriyolojisi	2
1.1.2. Fasiyal Sinirin Anatomisi	4
1.1.2. Fasiyal Sinirin Fizyolojisi	4
1.1.2. Fasiyal Sinirin Fizyopatolojisi	4
1.2. Fasiyal Paralizi	2
1.3. Sinir Yaralanmalarının Cerrahi Tedavisi	2
1.4. Tedavi Gruplarına Uygulanan Ajanlar	2
1.4.1. Cortexin	4
1.4.2. Metilprednizolon	4
1.5. Tavşan Fasiyal Siniri Anatomisi	2
1.6. Elektromiyografi	2
2. GEREÇ VE YÖNTEM	21
2.1. Denekler	21
2.2. Deneklerin Gruplara Ayrılması	21
2.3. EMG Uygulanması	23
2.4. Spesmenlerin Hazırlanması	25
2.5. Spesmenlerin Değerlendirilmesi	25
2.6. İstatistiksel Analiz	25
3. BULGULAR	27
4. TARTIŞMA	35

5. KAYNAKLAR

41

6. ÖZGEÇMİŞ

49

TABLO LİSTESİ

	Sayfa No
Tablo 1. Travmatik periferik fasiyal sinir paralizisi oluşturulan tüm grupların histopatolojik bulguları	27
Tablo 2. Grupların nöral fibrotik dejenerasyon, kollajen lif artışı, miyelin dejenerasyon, aksonal dejenerasyon, schwann hücre proliferasyonu, normal miyelin yapımı ve ödem skorlarının istatistiksel analizi	28
Tablo 3. Gruplara göre EMG'lerin amplitüd ve latent periot açısından haftalık karşılaştırılması	Hata! Yer işareti tanımlanmamış.

ŞEKİL LİSTESİ

	Sayfa No
Şekil 1. Fasiyal sinirin anatomisi	5
Şekil 2. Fasiyal sinirin anatomisi	6
Şekil 3. Tavşan fasiyal sinir bukkal dalı	22
Şekil 4. Fasiyal sinir bukkal dalında Yaşargil-Phynox Anevrizma Klipsi ile bası oluşturulması	23
Şekil 5. Deneklere EMG uygulaması	24
Şekil 6. Deneklere EMG uygulanması ile elde edilen veri örneği	24
Şekil 7. Fasiyal sinir kesitinde nöral fibratik dejenerasyon.	28
Şekil 8. Fasiyal sinir kesitinde Kollajen lif artışı.	29
Şekil 9. Fasiyal sinir kesitinde miyelin dejenerasyon.	30
Şekil 10. Fasiyal sinir kesitinde aksonal dejenerasyon	31
Şekil 11. Fasiyal sinir kesitinde schwann hücre proliferasyonu	31
Şekil 12. Fasiyal sinir kesitinde normal miyelin yapımı	32
Şekil 13. Fasiyal sinir kesitinde ödem	33

KISALTMALAR LİSTESİ

EMG	: Elektromiyografi
FS	: Fasiyal sinir
MP	: Metilprednizolon
PFSP	: Periferik fasiyal sinir paralizisi
TPFSP	: Travmatik periferik fasiyal sinir paralizisi
IM	: İntramusküler
FP	: Fasiyal Paralizi

1. GİRİŞ

Yüzün mimik kaslarının tümünün innervasyonunu sağlayan fasiyal sinir fonksiyonel olarak mixt bir yapıya sahiptir. Duyusal lifler, parasempatik lifler ve mimik kaslarının hareketinden sorumlu olan motor lifler içerir. Fasiyal sinirin görevleri arasında motor fonksiyon ile mimik kaslarının innervasyonu, yüzün simetrik görünümü, tükürük salgısı, tat alma, aşırı gürültüden iç kulak yapılarının korunması gibi pek çok fonksiyon sayılabilir (1). Hareket halindeyken veya istirahat ediyorken yüzün sağ ve sol yarısının simetrik olması estetik bakımdan çok önemlidir. Fasiyal sinirin fonksiyon kaybına bağlı olarak her iki yüz yarısı arasındaki simetrik yapı bozulduğunda ve bu yüzün mimik kaslarını fonksiyonlarını yerine getiremediğinde psikolojik sorunlar da meydana gelebilmektedir (2).

Maruz kalınan travmalar, fasiyal sinir fonksiyon bozukluğunun en sık nedeni olan Bell paralizisinden sonra fasiyal paralizinin en sık ikinci nedenidir (3-4). Travma nedeniyle periferik fasiyal sinir paralizileri özellikle yüz ve temporal kemik travmaları sonrasında, nadirde olsa doğum travmalarına bağlı veya iyatrojenik olarak meydana gelebilmektedir (5). İyatrojenik fasiyal sinir yaralanmaları çoğunlukla yoğun kolesteatom ve granülasyon dokusunun bulunduğu kronik otitis medialı hastalara yapılan timpanomastoid cerrahiler, vestibüler sinir veya endolenfatik kese cerrahisi, parotis cerrahisi, pontoserebellar köşe tümör cerrahileri esnasında gerçekleşebilmektedir (6).

Travmatik periferik fasiyal sinir paralizilerinde (TPFSP) tam kesi veya sinir hasarından şüpheleniliyorsa en kısa zamanda cerrahi olarak tedavi uygulanmalı ve kaybolan fonksiyonlar geri dönderilmeye çalışılmalıdır (7). Cerrahi seçenekler arasında kesilen sinirin uç uca anastomozu, sinir dokusu kaybı olduğunda serbest sinir grefti ile onarım, fasiyal sinirin dekompresyonu gibi yöntemler sayılabilir (8). Günümüzde mikrocerrahi uygulamalarının daha sık ve kolaylıkla uygulanabilir olması fasiyal sinir onarımında elde edilen başarıyı önemli ölçüde arttırmıştır (9).

Travmatik fasiyal sinir paralizilerinde medikal tedavide kullanılan çeşitli ajanlar mevcuttur. Kortikosteroidler (KS) travmatik fasiyal sinir paralizilerinin tedavisinde kullanılmaktadır ancak henüz etkinlikleri tam olarak ortaya konmamıştır (10). Metilperdnizolon (MP) otoimmün ve hematolojik hastalıkların tedavisinde yaygın olarak kullanılan bir ajandır, lipid peroksidasyonunu inhibe etmesi ve

antioksidan etkinliđi olmasından dolayı yüksek dozlarda doku hasarını azaltmaktadır (11). Kliniđimizde yapılan alıřmalarda kesiye bađlı TPFSP’de MP’nin iyileřme üzerinde negatif etkileri olduđu gsterilmiřtir. Basıya bađlı oluřan TPFSP’de ise MP’nin tedavi üzerindeki etkinliđi tartıřmalıdır (12-15). TPFSP’de mevcut birok tedavi yntemine rađmen sekel kalma ihtimali yksektir (16). Bu nedenle TPFSP’de yeni tedavi yntemlerine ihtiya vardır.

Cortexin 1999’dan beri klinik kullanıma girmiř, sıđır beyninden elde edilen bir polipeptittir. Molekl ađırlıđı (7 kilodalton) kan beyin bariyerini gemesine izin verir. Cortexin eksitatr ve inhibitr aminoasit nromediatrleri ierir. Cortexin’in etki mekanizması kendi metabolik etkinliđi ile iliřkilidir, GABA-erjik etkisi vardır eksitatr ve inhibitr aminoasit dengesini, serotonin ve dopamin seviyesini dzenler, yapılan alıřmalar 3-7 gn gibi erken dnemde etkilenen fonksiyonların geri kazanımını arttırdıđını gstermiřtir. Tedaviye mnkn olduđunca abuk bařlandıđında cortexinin nron koruyucu etkisi daha belirgindir (17). Akut iskemik serebrovaskler olay ve ciddi kapalı kafa travması geiren hastalarda cortexin alan grup řiddetli semptomlarda daha hızlı ve belirgin dzelme gstermiřtir (18). Peridontal hastalıđı olanlarda cortexin tedavisi ile hızlı bir iyileřme sađlanmış ve remisyon sresi uzamıřtır (19). Ayrıca cortexin Multiple Sekleroz hastalarında optik sinirde hacim artıřı sađlamıřtır (20).

Bu alıřmanın amacı fasiyal sinirin ezilmesi sonucu oluřan TPFSP’de intramuskuler cortexin ve metilprednizolon etkinliđini arařtırmaktır.

1.1. Fasiyal Sinir

1.1.1. Fasiyal Sinirin Embriyolojisi

Fasiyal sinir ikinci brankial arkta gelişir. Embriyonel olarak ilk fasiyal sinir dokusu gebeliđin nc Haftasında embriyo henz  mm uzunluđundayken oluřmakla birlikte normal seyri ve dallanmaları gebeliđin ilk  ayında gerekleřir, fasiyal sinirin tam olarak geliřimi yařamın ilk drt yılında gerekleřmektedir (21). Kordo timpani ve genikulat ganglion yapıları embriyo henz 32 gnlkken belirlemekte ve sinirler ikinci farengeal ark mezenřiminde sonlanmaktadır. Bu noktada mezenřim kalınlařır FS’i oluřtırmaya bařlar ve bu mezenřimin n kısmından korda timpani geliřir (22).

Beşinci haftanın bitiminde sinirsel dokular akustikofasiyal premordiuma yakın bir bölgede akustik ve fasiyal olmak üzere iki farklı parçaya ayrılır, fasiyal sinirin motor çekirdeği bu sırada tanınmaya başlanır. İki parçaya bölünen bu çekirdeğin arkada yer alan küçük parçası aksesuar sinir çekirdeğini oluştururken önde kalan büyük parça esas çekirdeği oluştur (23).

Ponsta N. abducens (VI. kranial sinir) ve N. facialis (VII. kranial sinir) çekirdekleri birbirlerine çok yakın yerleşimlidir. Mezensefalunun gelişimi ile VI. kranial sinirin çekirdeği yukarı yönde yer değiştirir ve fasiyal sinir nükleusundan ayrılır. Burada FS lifleri N. abducens çekirdeği etrafında dolaşmaktadır, bu yapıya internal genus yani iç dirsek adı verilmektedir, (23). VI. ve VII. kranial sinir çekirdekleri arasındaki bu yakınlık tümoral ve vasküler bozukluklarda, konjenital mobius sendromu bulgularını açıklamaktadır (24).

Gebeliğin yedinci haftasına gelindiğinde artık genikulat ganglion daha belirgindir. VII ve VIII. kranial sinir arasından beyin sapını terk eden N. intermedius FS'nin duyuşal parçasıdır (25). N. intermedius FS'nin motor liflerinden ayrıdır bu nedenle konjenital FS paralizisinde motor nükleus kusuruna bağılı mimik kaslarda hareket görülmediğı halde tat ve gözyaşı fonksiyonları normaldir. Konjenital Fasiyal sinir paralizisinde hasar seviyesini belirlemek amacıyla uygulanan topografik testler bu nedenle çok değerlidir (26).

Fasiyal sinir koklea ile yakın ilişkilidir. Embriyo 44 günlük olduğunda stapes kası ve Reichart kırdağı belirmeye başlar, koklea spiralleri genikulat ganglionun alt kısmında görülmeye başlar. Bu gelişmeler sonucunda trasesi değışen korda timpani konkav yol alır. Embriyo 48 günlük olduğunda koklea spiralleri FS'nin önüne geçer, stapes kası ve stapes FS'nin derininde belirginleşir. FS'nin horizontal kısmının altına ve önüne doğru yer değışertir. FS'nin ön kısmında petrozal sinir dalını verir posterior aurikuler dal ortaya çıkar (27).

Beyin sapından çıkarak temporal kemik içinde genikulat gangliona ulaşan FS embriyonun altıncı haftasında geriye doğru kıvrılarak dirsek yapar ve kısa bir mesafe horizontal seyrettikten sonra tekrar vertikal seyir gösterir (27).

Fasiyal sinir trasesi membranöz labirent çevresinde kırkırdak otik kapsülün oluştuğı sekizinci hafta sonunda son şeklini alır. Bu zamanda membranöz labirent

erişkin çapına erişir. Kıkırdak iki hafta sonra şekillenmeye başlar ve fasiyal sinir çevresinde bulunan kemik duvar beşinci haftadan sonra oluşur (22).

Fasiyal sinirin intratemporal dallarının embriyolojik gelişimi:

Korda timpani FS'nin temporal kemik içinde gelişen ilk dalıdır. Korda timpani embriyolojik hayatın beşinci haftasında belirir ve yedinci haftasının sonunda trigeminal sinirin dalı olan lingual sinir ile birleşir. Sekizinci haftada hem stapes kası hem de kasa giden dal gelişir, petrozal dalda sekizinci haftada belirmeye başlar (23).

Fasiyal sinirin ekstraportal dallarının embriyolojik gelişimi:

Fasiyal sinirin temporal kemiğin dışındaki dallanması hemen temporal kemiğe en yakın kısımda başlar. Dalların belirmesi yedinci haftada olur. İlk önce postarikuler dalı, daha sonra digastrik dalını verir. Bu dallardan sonra sekizinci haftada temporofasiyal ve servikofasiyal dallarını verir. FS sekizinci hafta sonunda yüzde dallanmaya başlar ve onikinci hafta sonunda gelişim tamamlanır (24).

Fasiyal sinirin doğumdan sonraki gelişimi:

Mastoid kemik doğumda gelişmemiştir ve timpanik halka dardır. FS mastoid çıkışında hemen derinin altındadır ve bu durum 2-4 yaşa kadar devam eder. Çocuklarda miyelinli lif sayısı azdır ve 40 yaşına kadar yaş ile artış gösterir, 40 yaş sonrasında miyelinsiz sinir liflerinde artış gözlenir (27).

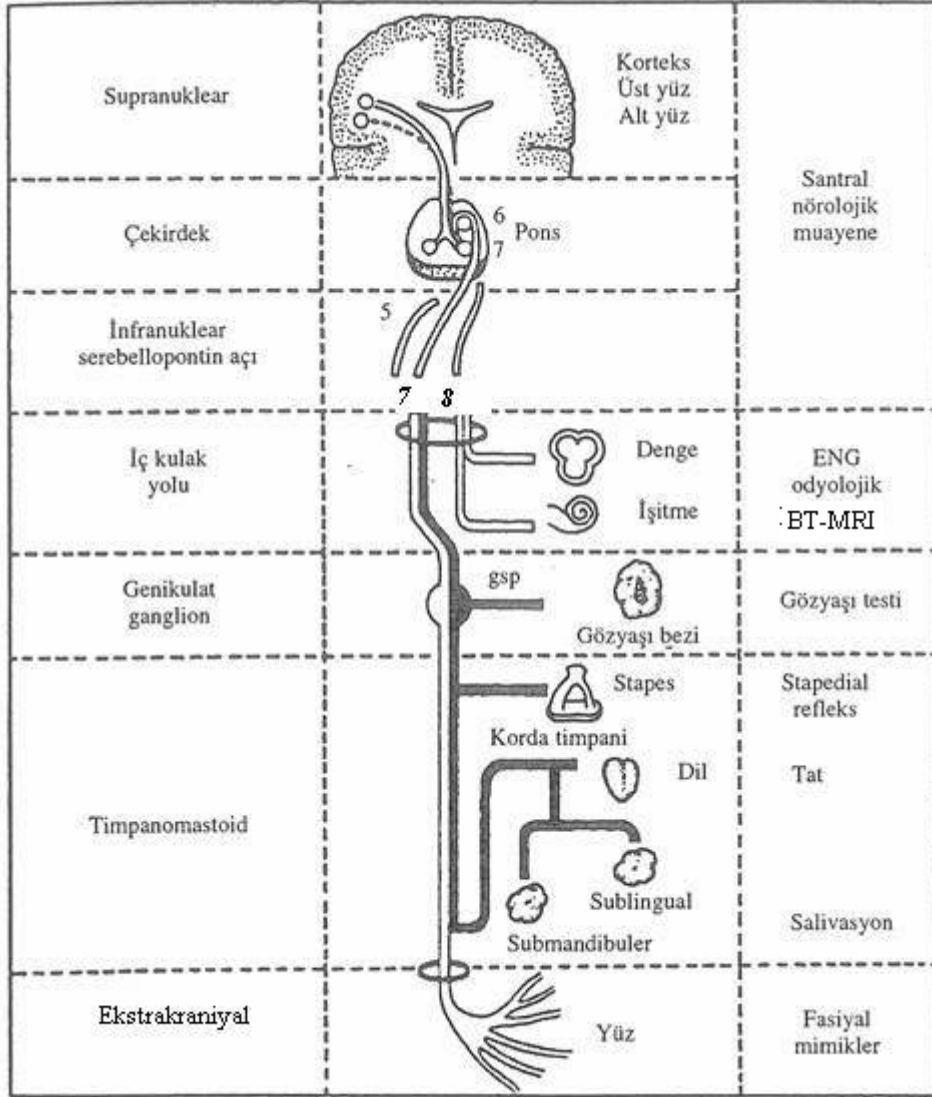
1.1.2. Fasiyal Sinirin Anatomisi

Mixt bir yapıya sahip olan FS motor, parasempatik, tat ve sensitif liflerden oluşur, embriyolojik olarak ikinci brankial arkten gelişir. Motor çekirdek bir ana çekirdekten ve iki aksesuar çekirdekten oluşmaktadır ve ponsta bulunur (28).

Fasiyal sinir ana motor çekirdeği yukarıda V. kranial sinir massikatör çekirdeği, aşağıda ise IX ve X. kranial sinirlere ait nükleus ambiguus ile birliktelik gösterir. Fonksiyonel olarak ana motor çekirdekte superior, ventral, dorsal, medial ve inferior olmak üzere beş bölge bulunmaktadır. Ventral bölge orbiküler kaslar ile birlikte intermediyer bölge auriküler kaslarını ve frontal kasları, dorsal bölge peribukkal kasları, medial bölge yanak kaslarını innerve eder (29).

Aksesuar motor çekirdekler ventral ve dorsal olmak üzere iki adettir. Dorsal çekirdek, digastrik kas arka karnını innerve eder. Ventral çekirdek olivoprotuberentia ve ana çekirdek medial bölge ile ilişkilidir. Bu bağlantılar bize

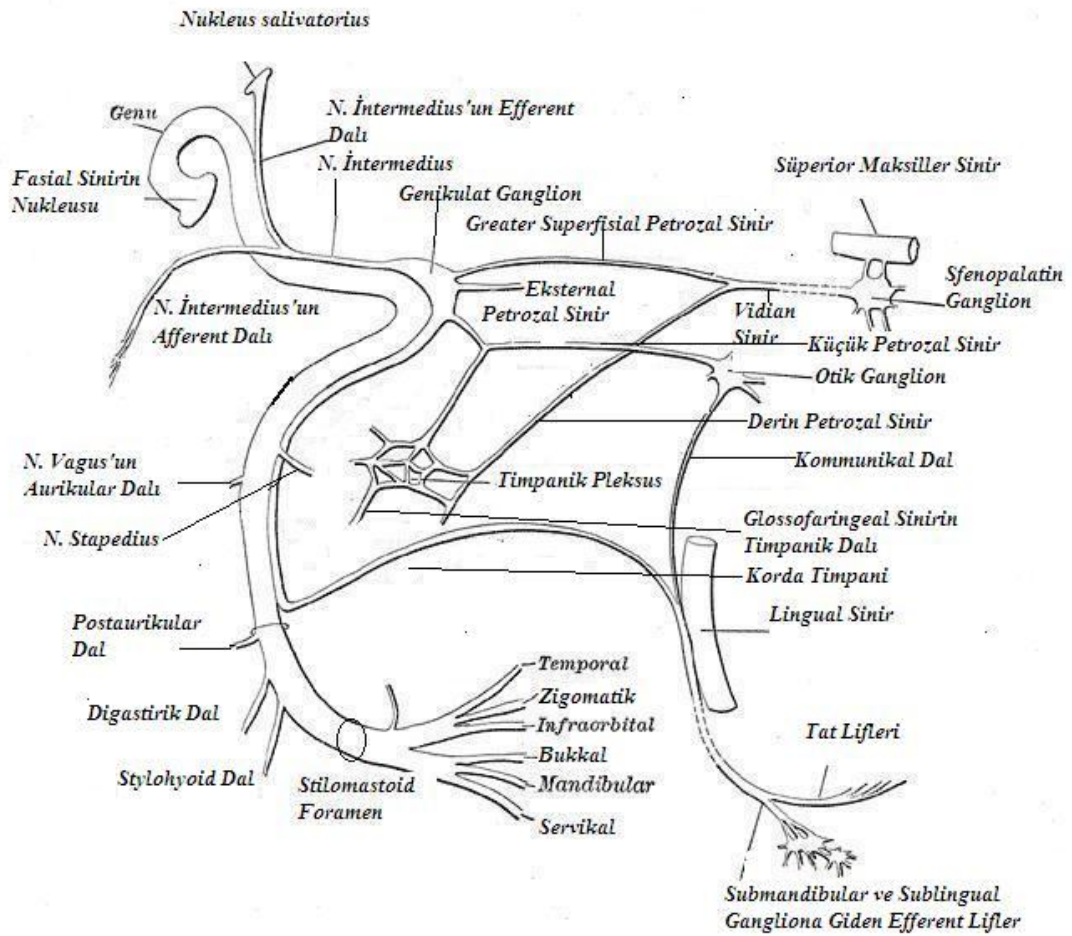
aksesuar ventral çekirdeğin ossiküler adaptasyonda ve stapes refleksinde rol adığını göstermektedir (Şekil 1) (2).



Şekil 1. Fasiyal sinirin anatomisi (ENG: elektronörografi, BT: Bilgisayarlı Tomografi, MRI: Manyetik Rezonans Görüntüleme, GSP: Greater Süperfişial Petrozal Sinir)

Ana çekirdeğin ventral bölgesi bilateral kortikal innervasyon , diğer bölümleri ise kontralateral kortikal innervasyon alır. Kortikal bağlantı dışında serebellar turunkuslar, ekstrapramidal sisteme ait çeşitli yollar ve fasikulus genikulata ile FS ana motor çekirdeği arasında bağlantılar vardır. Bu bağlantıların faydası diğer serebral motor merkezlerle senkronize çalışmayı sağlaması ve fonksiyonel uyumdur (30).

Fasiyal sinirin parasempatik lifleri nükleus salivatorius pontis ve lakrimo-muko-nazal sistemden köken almaktadır. Lakrimo-muko-nazal sistem FS'nin eksternal radiküler dalı boyunca yerleşmiştir ve üç vejetatif nükleustan oluşmaktadır, bu sistemden köken alan parasempatik lifler perifere doğru motor sinir lifleri ile birlikte giderler. N. petrozus süperfisyalis major ile ganglion genikuli seviyesinde FS'den ayrılırlar. Nükleus solivatorius pontis'ten köken alan parasempatik lifler N. intermedius içinde perifere doğru ilerler ve korda timpani ile FS'den ayrılırlar (Şekil 2) (2).



Şekil 2. Fasiyal sinirin anatomisi

Dilin ön 2/3 kısmının tat duyusunu taşıyan sinir lifleri korda timpani içerisinde fasiyal sinire ulaşır ve merkeze ilerler, (Şekil 2). Bu yolda birinci motor nöron ganglion genikuli de bulunur. Buradan sonra N. intermedius içinde ilerleyen

tat sinir lifleri bulbusta ve ponsta traktus solitariusa katılır ve traktus solitori'de sonlanır. Bu çekirdekten başlayan ikinci yol kortikal tat merkezlerinde sonlanmaktadır, (31).

Dış kulak yolu arka duvarı ve duvara yakın timpanik zar bölümü, DKY girişi, heliks, antiheliks, tragus ve lobülün bir kısmının cildinin sensitif uyarılarını taşıyan lifler ganglion genikulide bulunmaktadır. N. intermedius ile birlikte merkeze doğru yol alan bu sensitif lifler bulbusta N. intermediusa ait olan desenden yola katılır ve bu yol ile ilgili olan nükleusta sonlanırlar (32).

Fasiyal sinirin beyin sapından çıkışından yüzün mümik kaslarına dağıldığı terminal bölüme kadar olan seyri klinik amaçlarla üç bölüme ayrılır (33).

1-İntrakraniyal Bölüm: FS'nin beyin sapını terkettiği sulkustan başlayan ve iç kulak yolu fundusuna kadar devam eden kısmıdır. FS, VIII. kranial sinir, intermediyer sinir (wrisberg siniri), ve iç kulak yoluna giden damarların tümüne birlikte akustiko-fasial pedikül denir (34). Akustiko-fasiyal pediküle ait her elaman ayrı bir piamater kılıf ile örtülmüştür. Arka kafa çukurunda pedinkülün izlediği yol şu şekildedir: Sulkustan çıktıktan sonra, sisterna pontoserebellaris içine girer. Altında a. bazalisin dalı olan a. Serebellaris posterior inferior, inferior petrozal sinüs ile alt ve lateralinde IX, X ve XI. kranial sinirler yer alır. Üstte tentorium serebelli ve superior petrozal sinüs ile arkada beyincik yarım küresi ile komşuluk gösterir. Ön ve dış kısmında ise fossa angularis (endolenfatik kese yerleşim yeri) ve bunun altında endolenfatik kanal bulunur ve fossanın biraz üstünde fossa subarkuata bulunmaktadır. Pedikül buradan sonra iç kulak yoluna girer. 6-8 mm kadar iç kulak yolunda seyrettikten sonra FS iç kulak yolu fundusunun üst ön kısmında intermediyer sinir ile birlikte meatal foremeden geçerek Fallop kanalına girer. Sinirler ve sinirlerle birliktelik gösteren damarlar araknoid bir kılıf ile sarılı şekilde iç kulak yolu girişine kadar gelir (34).

2-İntratemporal Bölüm: İntratemporal bölgede FS Fallop kemik kanalı içinde bulunmaktadır. Kıvrımlı bir seyir izler, iki dirsek yapar ve üç segmenttir.

- a. Labirenter (Petröz) segment
- b. Timpanik segment
- c. Mastoid segment

İlk segment labirent (petröz) segment olarak adlandırılmaktadır. İç kulak yolunun fundusundan ganglion genikulinin yer aldığı ikinci dirseğe kadar olan bölümdür. Fasiyal sinirin bu parçası FS ile birlikte intermediyer siniri de içerir. Uzunluğu yaklaşık 3-5 mm'dir. Labirenter segment birinci dirsekte üçgen şeklinde bir genişleme göstermektedir ve bu genişleme "ganglion genikuli loju" olarak isimlendirilir. Ganglion genikuli içerisinde intermediyal sinir ve FS'ye ait lifler makroskopik görünümle ayırt edilemez. Lakrimo-mukonazal sisteme ait olan parasempatik lifler petröz sinirleri oluşturarak bu bölümden ayrılırlar (35).

Fasiyal kanal iç kulak yolu başlangıcında internal meatusun periostu fasiyal kanaldan daha kalındır, bu nedenle FS bu noktada fasiyal kanalın diğer bölümlerine nazaran daha fazla sıkışmıştır. Bell paralizi tedavisinde cerrahi olarak labirent segment dekompresyonu yapılacaksa bu bölgedeki periost kesilerek sinirin serbestleştirilmesi gerekmektedir (35).

Fasiyal sinirin fallop kanalına girişinde üç morfolojik özellik göz önünde bulundurulmalıdır (31).

a-İç kulak yolunda her sinir elemanı ayrı ayrı birer piameter kılıfı ile sarılmıştır, fasiyal kanala girişte her kılıf araknoid ile devam etmektedir. Normalde bu piamater ilişkisi fundusa kadar uzanır ancak bazen foramende hatta fallop kanalının içinde bile devam edebilir.

b-Sinir kanal içinde fizyolojik olarak darlık gösterir (0.68mm). Bu darlık patolojik olarak değerlendirilmemelidir.

c-Sinir ön ve içe doğru bir kavisi gösterir ve bu kavisin açısı 132 derecedir.

Ganglion genikuli'den sonra sinir ana eksenine paralel ve arkaya doğru kıvrılması ile timpanik segment başlar. Timpanik segment uzunluğu 10-12 mm kadardır. Bu segment horizontal segment olarak adlandırılmaktadır ancak horizontal plan ile yaklaşık 40 derecelik bir açı yapar. Arkaya, dışa ve biraz aşağı doğru bir seyir izlemektedir. FS'nin orta kulak ile komşuluk yaptığı kısım bu kısımdır. FS ganglion genikuli'den sonra tubanın hemen arkasında orta kulağın iç duvarının ön ve üstünde yer almaktadır, arada küçük bir kemik lamel bulunmaktadır (35).

Kanalın alt kısmında promontorium, dış tarafında korda timpani, malleus başı ve boynu yer almaktadır. Seyir sırasında kanal arkada processus kohleiformis ile

komşuluk yapmaktadır. Tensör timpaninin yaptığı çıkıntının 1-2 mm üstünde fasiyal sinir bulunur. Bu çıkıntı klinik olarak önemlidir ve fasiyal sinir nirengi noktalarından biridir. Burada FS oval pencerenin ön kenarına gelmiştir. FS horizontal semisirküler kanalın altına girmekte ve ona paralel şekilde oval pencere üstünde seyirine devam etmektedir, tıpkı bir kaş gibi oval pencereyi üstten sınırlamaktadır. FS bu bölgede genellikle çok incedir ve kemik kanalı yoktur, sinir açıkta olabilir (27).

Buradan sonra sinir ikinci dirseğini yapmaya başlar. Fossa inkudiste inkusun horizontal kolu yerleşmiştir ve burası dirseğin başlangıç kısmına uyar. Fasiyal sinir ikinci dirseğinin uzunluğu 2-6 mm'dir, 95-125 derecelik bir açı yapmaktadır. Dirsek bazen çok keskin açı yaparak, bazende geniş açı yaparak üçüncü parçanın orta kısmına kadar devam edebilmektedir. Çocuklarda ve yenidoğanlarda bu dirseğin geriye doğru döndüğü görülebilmektedir. Bu pozisyonel değişkenlik yetişkinlerde de görülebilir ve FS seyerinde bir anomaliyi gösterebilir (35).

Üçüncü bölüm veya diğer adıyla mastoid segment ikinci dirsek ile stiloid foramen arasında yer almaktadır. Sinir burada dikey konum almıştır. Ortalama uzunluğu 15 mm'dir. Çapı ise styломastoid foramende azalmakla birlikte 1 mm'den biraz büyüktür (35).

3-Ekstratemporal Bölüm: FS stilomastoid foramenden çıktıktan sonra parotis bezine kadar horizontal olarak öne ve dışa doğru bir seyir gösterir. Stilo digastrik üçgen aracılığı ile parotis bezine girmektedir. FS'nin girmesi ile parotis yüzeysel ve derin lob olmak üzere iki loba ayrılır. A. karotis eksternayı çaprazlar ve mandibula ramusu kenarına uyan bölgede iki önemli dala ayrılır. Bu iki dal temporo-fasiyal ve serviko-fasiyal dallardır. Bu dallar kazayağı denilen bir plexus yapar ve yüzün mimik kaslarına, baş ve boyun üst parçasındaki kaslara dağılır ve innervasyonunu sağlar (36).

Fasiyal sinir terminal dallar dışında fonksiyonel önemi olan dallar vermektedir. (39,1).

1-Akustiko-Fasiyal anastomoz: İç kulağın nöro-vegetatif dengesinde önemli olduğu düşünülen bu anastomoz iç kulak yolunda vestibüler sinir ve intermediyer sinir arasındadır.

2-Parotis süperfasiyalis majör: Pterigo-platin gangliona giden preganglioner parasempatik lifler taşımaktadır. Karotisi çevreleyen sempatik liflerle

ve n.petrozis profundus majör ile birleşerek Vidian sinirini oluşturur. Pterigoid kanaldan geçerek pterigo-palatin gangliona ulaşır. Bu bölgede sinaps yapan parasempatik lifler burun boşluğu mukozasının otonom innervasyonunu ve sekresyonu ile birlikte lakrimal sekresyonu düzenler.

3-Petrozis süperfisyalis minör: FS'ye ait olan çok az sayıdaki parasempatik liflerden oluşmuştur. Ancak bulunması kural değildir, bazen bulunmayabilir. Eğer mevcutsa N. Petrozus süperfisyalis majöre paralel ve dış tarafında bir seyir gösterir. Orta kulak mukozasına giden bir dal verir ve dal verdikten sonra n. petrozis profundus minör ile birleşerek ganglion otikuma gider.

4-N. Stapedisus: Motor bir sinirdir ve FS'nin mastoid segmentinin orta bölümünden ön yüzünden ayrılarak piramidal kanalına geçtikten sonra stapes kasına gider.

5-Korda timpani: Dilin aynı taraf 2/3 ön bölümünün tat duyusunu taşıyan bu sinirin FS'den ayrılma yeri farklılık gösterir ve genellikle stylomastoid foramenin 4-5 mm proksimalinden ayrılır. Fissura petrotimpanika aracılığı ile kraniumdan çıkar ve n. lingualis ile birleşir. Bu sinir submandibular gangliona gelen parasempatik lifler ile sinaps yapar, daha sonra submandibular ve sublingual tükrük bezlerine ulaşır.

6-Dış kulak yolu sensitif dalı: Stilomastoid foramenin birkaç milimetre distalinden ayrılmaktadır. Dış kulak yolu kartilaj kısmından geçerek dış kulak yolu ve kulak kepçesi cildine dağılır. FS'nin innervasyon bölgesine "Ramsey Hunt Bölgesi" adı verilmektedir.

Bahsedilen yan dallar dışında FS'nin n. vagus ve n. glossofarengus ile anastomoz yapan çeşitli dalları, posterior auriküler dalı, digastrik kasının arka karnını innerve eden dalı, styloglossus kası ve stylohyoid kasa giden dalları vardır.

1.1.3 Fasiyal Sinir Fizyolojisi

Fasiyal sinirin motor lifleri esas olarak yüzün mimik kaslarını innerve eder. Boyunda platisma, digastrik kasın arka karnını, postaerikular kası, stylohyoid kası ve stapedial kası innerve eder.

Superior salivator nükleustan çıkan preganglionik liflerin bir kısmı nervus petrozis süperfisyalis majör olarak ganglion sfenopalatine gelir. Post ganglionik lifler palatin bezlerin ve lakrimal bezlerin innervasyonunu sağlar. Bir kısmı ise lesser petrozal sinir olarak otik gangliona gelir ve sinaps yapar. Otik gangliondan IX.

kranial sinirin lifleri ile birlikte parotis bezine parasempatik lifler ulaşır. Bu parasempatik liflerin bir bölümü korda timapni aracılığı ile submandibular ganglionna gelir ve sinaps yapar, postganglionik lifler sublingual, submandibular ve ağız içerisinde bulunan minör tükürük bezlerine parasempatik innervasyon sağlar (34).

Periferik Sinirdeki Bağ Dokuları:

Periferik sinirde sinirin fonksiyon ve biyomekaniğine destek olan, anatomik olarak farklı yapısı olan epinörium, perinörium ve endonörium olarak adlandırılan üç ayrı bağ dokusu bulunur.

Epinörium gevşek alveolar bağ doku yapısındadır, içerisindeki kollajen lifler yaklaşık olarak 80 nm çapındadır ve sinir boyunca ilerlerler. Epinöriumda bulunan kollajen lifler perinörium ve endonöriumdakilere göre daha kalındır. Periferik sinirde kalınlık arttıkça epinörium kalınlığı da artmaktadır. Epinörium içerisinde önemli hücresel, vasküler ve lenfatik yapılar barındırmaktadır. Bu yapılar sinirin travma cevabını etkilerler. Sinire olan basının etkileri epinörium içerisinde yer alan yağ hücreleri tarafından azaltılır (13).

Perinörium sinir liflerini sarar ve onları fasiküller haline sokar. Perinörium içerisinde yaklaşık 15 tabaka halinde düzleşmiş poligonalhücreler bulunur. Bu hücreler bazal lamina ile birbirlerine bağlanır. Bazal laminada kalınlaşmaya neden olan durumlar içinde yaşlılık ve diyabetes mellitus sayılabilir (32). Perinöral hücreler özelleşmiş fibroblastlardır, perinörium kollajen lifleri boyunca uzanım gösterirler ve yaklaşık kalınlıkları 65 nm'dir (34). Perinörium dış tabakasında yüksek oranda endositotik veziküller bulunur ve bunlar derine inildikçe azalır, derin tabakada sıkı bağlantılı hücreler bulunur.

Morfolojik olarak perinöriyumu değerlendirecek olursak yarı geçirgen ve yarı elastik bir yapıdadır (44). Normalde buradaki intrasellüler basınç diğer bölgelere göre daha yüksektir. Bu basınç normal durumlarda bile perinörium üzerinde bir gerginliğe neden olur. Bu basınç endonöriyal basınç olarak isimlendirilir (34). Travmaya yada başka bir nedene bağlı perinörium hasarı oluşursa bu basınç nedeniyle sinir lifleri defekten dışarıya herniye olur ve iskemiye bağlı demiyelinizasyon gelişir (13).

Perinörium uzun aksta da bir gerginliğe sahiptir. Bu gerginlik sinir kesilerinin cerrahisini de zorlaştırmaktadır. Sinirler bir hasar oluşmadan %10'a kadar

gerdirilebilirler. Yapılan çalışmalara göre bu oran geçilirse önce perinöriumun daha sonra da fasiküllerin olumsuz etkilenebileceği gösterilmiştir (27).

Periferik sinirde en içte bulunan bağ doksu endonöriyumdur ve tüm aksonu sarmaktadır. İçeriğinde yoğun bağ doku ve kollajen lifler yer alır. Bu histolojik yapısı ile sinir liflerini dış etkilerden korur ve sinir liflerine destek olur. Endonöriyumdaki kollajen liflerinin daha çok schwan hücreleri tarafından yapıldığını gösteren bulgular vardır (38).

Endonöriyumdaki hücrelerin sinir fonksiyonlarına önemli katkıları olmaktadır. Bu hücrelerden en önemlisi endonöral hücrelerin yaklaşık %90'ını oluşturan schwan hücreleridir (39). Periferik sinirdeki her bir akson schwan hücresi tarafından çevrilmiştir. Bu hücreler miyelin plak yaparak aksonları kaplarlar. Miyelinizasyon sinirin iletim kapasitesini artırır. Miyelin kılıfta iki schwan hücresi arasında bir mikrometre açıklık bulunmaktadır. Burası ekstrasellüler ortamdaki sıvıya karşı uyarılabilir bölgelerdir ve Ranvier boğumu olarak adlandırılır. Schwan hücrelerin etrafında bir bazal lamina bulunmaktadır. Bazal lamina Schwan hücrelerini makrofajlar, fibroblastlar ve mast hücrelerinden ayıran temel yapıdır. Oluşan iskemiler sırasında Schwan hücrelerinde dejenerasyon görülebilir ancak bazal lamina korunur. Sinir lifi büyürken bazal lamina yol gösterici rol üstlenir ve sinir lifinin distalde hedef akson lifini bulmasını sağlar. Schwan hücreleri endonöriyumdaki iskemiye karşı çok hassastır. Schwan hücrelerinin iskemiye, mekanik basıya veya toksik etkenlere maruz kalması aksonlarda demiyelinizasyona neden olur. Böyle bir durumda yaygın bir hasar meydana gelerek sinir iletimi tam durabileceği gibi sadece fokal olarak schwan hücre harabiyeti görülebilir. Demiyelinize olmuş olan akson daha sonra Schwan hücresi tarafından miyelinize edilir. Histolojik olarak bu durum normal görünümlü akson üzerinde çok ince miyelin görülmesi ile anlaşılabilir (40).

Fasiyal Sinirin Fizyopatolojisi: Fasiyal sinir yaralanmaları foksyonel kayıplara neden olabilir. Prognostik önemi olan bu yaralanmalar Sunderland'ın sınıflamasına göre beş başlık altında toplanır (41). Siniri meydana getiren yapıların yaralanmalarına göre:

I. Derece yaralanma (Nöropraksi): Aksonal iletim durmuştur, intranöral basıncın artmasına bağlı olarak gelişen fizyolojik blok vardır. Özellikler dışarıdan

basılar nöropraksiye neden olabilirler. Neden olan faktör ortadan kalktığında sinir fonksiyonlarında tam geri dönüş olur. Bu geri dönüş hemen veya en geç üç hafta içerisinde olur.

II. Derece yaralanma (Aksonotmezis): Aksonal kopma vardır. Yaralanma seviyesinden motor son plağa kadar olan bölgede Wallerian Dejenerasyon gelişir. Sinir bütünlüğü bozulmamıştır ve etiyolojik faktör ortadan kalkınca normal fonksiyonuna döner.

III. Derece Yaralanma (Endonörotmezis): Endonöriyumda defekt meydana gelmiştir bu nedenle daha ağır bir yaralanmadır. İyileşme gerçekleşirken akson yanlış endonöriyum içine doğru rejenerasyon gösterebilir (misdirection) ve inkomplet iyileşmeler olabilir.

IV. Derece Yaralanma (Perinörotmezis): Sinirdeki lezyon daha ağırdır ve yanlış iyileşmeler daha sık olarak görülmektedir.

V. Derece Yaralanma (Epinörotmezis): Sinirde tam kopma söz konusudur. Kopan uçlar uç-uca getirilmedikçe iyileşme şansı yoktur. Kopan uçlar karşı karşıya anastomoz edilse bile tam iyileşme hiçbir zaman olmaz.

Paralizi gelişmiş FS'de etiyolojik neden enfeksiyon ise sinirin labirenter segmentinde boydan boya ödem bulunmaktadır, travmatik vakalarda ise retrograd ödem ve enflamasyon bulunmaktadır.

1.2. Fasiyal Paralizi

Periferik fasiyal paraliziye neden olan pek çok sebep bulunmaktadır. Bu nedenler arasında hayatı tehdit eden hastalıklarda bulunabilmektedir. Vakaların büyük bir kısmında belirgin bir neden bulunamamakta ve bunlar idiopatik grupta incelenen Bell paralizisi olarak kabul edilmektedir. Fasiyal paralizi nedenleri başlıca idiopatik hastalıklar, travmatik hastalıkları enfeksiyöz hastalıklar, tümoral hastalıklar ve diğer hastalıklar olmak üzere beş ana başlık altında toplanabilir (1).

Travmatik Fasiyal Paraliziler: Periferik fasiyal paralizi nedenleri arasında Bell paralizisinden sonra en sık neden travmatik nedenlerdir. Künt travmalar sonucu gelişen temporal kemik kırıklarında, ateşli silah yaralanmalarında, temporal kemik cerrahisi sırasında iyatrojenik olarak oluşan travmalarda, yüz bölgesinin cerrahisi sırasında iyatrojenik olarak oluşan travmalarda ve parotis bölgesinin penetran yaralanmalarında fasiyal paralizi görülebilmektedir. Travmatik fasiyal sinir

paralizilerinin en sık nedenleri trafik kazaları, darp ve düşme sonucunda gelişen kemik kırıklarıdır (27).

Kaza sonucunda meydana gelen fasiyal paraliziler özellik göstermeleri bakımından üç grupta incelenebilir.

-Kafa travmalarına bağlı fasiyal paraliziler

-Ateşli silahlarla meydana gelen fasiyal paraliziler

-Parotis bölgesi ve boyun yaralanmaları sonucu ortaya çıkan fasiyal paraliziler

Trafik kazaları gün geçtikçe artmaktadır ve sonuçta kafa travması sıklığı artmaktadır. Literatüre göre kafa travmalarına bağlı fasiyal paralizilerin sıklığı %2-3 arasında değişmektedir. Kafa travmasına bağlı en çok yaralanan kranial sinir N. olfaktoris'tur (%6) ikinci sıklıkla fasiyal sinir yaralanır (27).

Kulak burun ve boğaz hastalıkları baş-boyun cerrahisi ve beyin cerrahisi bölümlerinin alanına giren bazı cerrahi girişimler sırasında FS yaralanabilir. Bu cerrahi girişimlere örnek olarak; timpanoplasti, radikal masteidektomi, mastoid obliterasyon, modifiye radikal masteidektomi, stapedektomi, endolenfatik kese ve vestibüler sinire yönelik cerrahi girişimler gibi timpano-mastoid cerrahiler sırasında, akustik tümör cerrahisi, arka ve orta kraniyal fossaya yönelik operasyonlar, parotise yönelik cerrahiler sayılabilir (27).

Özellikle parotis bölgesine ve mastoid tepe önüne gelen ateşli silah yada diğer kesici delici silahlarla oluşan travmalarda oldukça sık fasiyal paralizi görülmektedir (27).

İyatrojenik fasiyal paralizi nadir olarak görülür ve insidansı %1 olarak raporlanmıştır, hem hasta her cerrah için kötü bir durumdur (42). FS'de anatomik varyasyon olduğunda iyatrojenik hasar oluşum riski yüksektir. En sık görülen varyasyon dehisanslar olup genellikle oval pencere üzerinde timpanik segmentte gözlenir. İyatrojenik fasiyal paralizi postoperatif erken ve geç dönemde ortaya çıkabilmektedir. Nielsen ve ark. (44), yaptıkları çalışmada mastoid cerrahisi sırasında iyatrojenik fasiyal paralizi insidansını %1.7 olarak raporlamıştır. FS'nin intratemporal bölümünün iyatrojenik hasarının tedavisi nedene bağlıdır. Fasiyal nörinom gibi fasiyal sinirin kesilmek zorunda olduğu durumlarda mümkünse uç uca anastomoz yapılmalı, uç uca anastomoz mümkün değilse greft ile onarım yapılmalıdır.

Fasiyal sinirde hasar %30'un üzerindeyse debride edilmeli ve reanastamoz yapılmalıdır (43). Fisch (58) riskli hastalarda travmadan sakınmak amacıyla monitör kullanımını önermiştir. Literatüre bakıldığında iyatrojenik fasiyal sinir yaralanmalarının en sık nedeni timpanomastoid cerrahidir (45).

Sinir Yaralanmalarının Cerrahi Tedavisi:

Travmatik fasiyal paralizilerin değerlendirilmesinde anamnez, fizik muayene ve labaratura bulguları büyük önem taşır. Paralizinin oluş şekli, paralizinin travma anında mı yoksa ilerleyen zamanlarda mı ortaya çıktığı tedavi planlamasında ve hasta takibinde yol göstericidir. Travma anında meydana gelmiş bir fasiyal sinir paralizisinde veya sinirde kesi düşünülen bir vakada acil cerrahi tedavi planlanmalıdır. Travmatik paralizisi düşünülen bir hastada mastoid bölgede ve temporal bölgede ekimoz varlığı önemlidir. Temporal kemiğin radyolojik olarak incelenmesinde özellikle petröz parçasını değerlendirmek için Towne grafi ile fraktür hattını görmek mümkündür ancak fraktürün görülmesinde ve değerlendirilmesinde bilgisayarlı tomografi (BT) daha detaylı inceleme olanağı verir (40).

Künt ve penetran travmalar neticesinde travma anında bulunmayıp zaman içinde yavaş seyirli gelişim gösteren fasiyal paralizilerin nedeni sinirde ödem gelişmesine bağlıdır. Bu durumda tedavi Bell paralizisi tedavi ediliyor gibi yapılacak elektrofizyolojik test sonuçlarına göre planlanır. Komplet paralizide progresyon gösterip sinirde şiddetli dejenerasyon geliştiği belirlenen hastalarda ve travma sonrası ani gelişen komplet paralizilerde, hasar bölgesinin cerrahi eksprolasyon endikasyonu bulunmaktadır (27).

Cerrahi travmalara bağlı olarak gelişen fasiyal paraliziler en sık serebello-pontin köşe cerrahisinde, iç ve orta kulağa yönelik cerrahi girişimlerde ve parotis bezi cerrahisi sırasında görülmektedir. Eğer cerrah operasyon esnasında sinir kesisini fark ederse gerekli onarımı aynı anda yapmalıdır. Travma anında gelişmiş bir paralizide veya sinir devamlılığının kaybolduğu düşünülen bir vakada acil cerrahi girişim düşünülmelidir. Keskin, temiz ve 24 saatten az olan yaralanmalarda primer tamir endikasyonu vardır ve normal görünümlü anatomik yapılar içinde skar dokusu oluşmadan cerrahi tedavi yapmak mümkündür. Distaldeki deinnerve olan dokunun kısa süre içerisinde reinnervasyonu acil cerrahi girişimin önemini artırır. Grabb'in (46), yaptığı çalışmada primer cerrahinin sekonder cerrahiye üstün olduğu

gösterilmiştir Cerrahi işlem sonrasında fark edilen inkomplet paralizilerin nedeni sinirin gerilmesi, sıkıştırılması veya kanlanmasıyla bozulmasına bağlı gelişen ödemdir. Bell paralizi tedavisi protokolü uygulanır (1).

Sinir Rejenerasyonu: Sinir rejenerasyonunda cerrahi tekniklerin gelişmesine rağmen hasarlı nöronlarda tam bir fonksiyonel düzelme nadirdir, (47). Yalnızca Amerika Birleşik Devletlerinde yılda 200000'den fazla sinir tamiri girişimi yapılmaktadır (48). Sinir yaralanmalarında aksonal büyümeyi yeniden sağlayacak nöropatik yöntemler henüz yeni yeni gelişme aşamasındadır.

Schwann hücreleri, sinir rejenerasyonunda önemli bir yer tutmaktadır. Hem aksonların hedeflerine ulaşması için gerekli fiziksel uyarıları oluştururlar hem de aksonal gelişme için gerekli ekstrasellüler proteinleri sağlarlar. Hasar görmüş bir sinirde Schwann hücreleri aktive olur ve çoğalarak distal segmentteki makrofaj aktivitesine yardımcı olur. Miyelin yapılı fagosite edilse de Schwann hücreleri sağlam kalır. Schwann hücreleri tarafından oluşturulmuş tübüller içerisine doğru akson rejenerasyonu kompleks bir süreçtir. Rejenerasyon olan bir akson distale doğru çok sayıda tomurcuk gönderebilmektedir. Bunu hedef organa olan spesifiteye göre oluşan selektif atrofi izler (58, 59).

Kesilen ve rejenerasyon olmuş proksimal akson ucundaki genişlemiş aksonal tomurcuklanmaya büyüme konisi denir. Büyüme konisi içinde aksonal büyüme ve rejenerasyon için gerekli bol miktarda aksonal organel ve mikrofilamanda oluşur. Optimal olarak büyüme konisi Schwann hücre tüplerine yönelmektedir. Bu süreç çeşitli mekanizmalarla kontrol edilmektedir, bazal lamina yapıları ile kontakt yönlendirme ve nörotropizm-kemotaksis örnek olarak verilebilir. Akson distal segmente ulaştıktan sonra periferde doğru büyümeye devam eder ve hedef organa ulaştıktan sonra maturasyon safhası başlar. Akson çapı proksimalden distale doğru artar ve myelinizasyon bunu takip eder. Rejenerasyon olmuş bir akson normalden daha küçüktür ve daha ince bir miyelin tabakası vardır (51).

Sinirde kesilme ya da ciddi ezilme yaralanmalarından sonra proksimal ve distal sinir uçlarının primer anastomozu yapılarak ilgili iskelet kasının optimal reinnervasyonu sağlanabilir. Eğer sinirde gerginliğe yol açmadan primer onarım yapılamıyorsa sinir greftleri kullanılarak fonksiyonel sonuç alınmaya çalışılır. Greftte mevcut olan endoneural tüpler rejenerasyon olan aksonların defektini geçebileceği

bir çatı sağlar. İkinci olarak Schwann hücreleri canlı oldukları sürece aksonal rejenerasyonu uyaran trofik faktörler sağlar. Üçüncü olarak greftteki Schwann hücreleri rejenere olan sinirde remiyelinizasyona yardımcı olur. (52).

Sinir tamiri hücresele tamire dayanır. Ampute edilen sinir hücreleri, kesilen kısımları kompanze etmek amacıyla yeni yollar oluşturur ve aksoplazmik akımlarını tekrar kazanırlar. Nöronların sayısı artmaz herbir hücrenin tamiri yoğun hücresele proliferasyon olan bir ortamda gerçekleşir. Graftstein tarafından belirtilen ilk olarak 1982 yılında Nissl tarafından gözlenen tipik cevap; hücre gövde hacminde artış, nükleusun periferde deplasmanı ve stoplazmadan bazofilik materyal kaybını içerir (53).

Bir sinir dalı hasar gördüğünde veya kesildiğinde her iki dalda doku organizasyonu ve morfolojide önemli değişiklikler olur. Proksimal dalda aksonlar karşılık gelen endoneural tüpü arkasında boş bir silindir olarak bırakarak yukarı doğru kısa bir mesafede dejenere olur. Schwann hücreleri ana bazal lamina içerisinde proliferasyon olurlar ve proksimal daldan reinnervasyon için uygun olan distal dejenere sinirlerde uzanan Bungher Bandları olarak bilinen hücre klonları oluşturmaktadır (52).

Hasar sonrası birkaç gün içinde proksimal daldaki miyelinize aksonlar distale doğru ilerleyen çok sayıda aksonal filiz ve ince miyelin kılıf üretir. Periferik sinir tamir başarısı proksimal daldan distal dala doğru rejenere olan aksonların yoğunluğu, doğru hedefe ulaşan akson sayısı ve yaptığı bağlantılarca belirlenmektedir (54).

Nörogial hücreler olan astroistler, mikrogliya/makrofajlar üzerinde son zamanlarda artmış bir ilgi vardır. Glial hücre tipleri; proliferasyon, hipertrofi, migrasyon ve farklı morfolojik fenotiplere dönüşüm gösterme şeklinde travmatik yaralanmalarda güçlü cevap vermektedir (55).

Endojen glial hücrelerce ilk cevap, lezyon oluşu sonrasında 5-20. dakikalar arasında gözlenmektedir. Lezyon sonrası 2-3. haftada glial reaksiyon pik yapar (56).

Sinirin tekrar büyümesi spesifik proteinlerin salınımı ile kontrol edilmekte ve aksonal rejenerasyonu uyaran genlerin aktivasyonu ile mümkün olabilmektedir. Aksonların yeniden büyümesinin en büyük engeli lezyon bölgesinde belirgin glial skar oluşumudur. Rejenerasyon oluşan her bölgede rejenere sinir lifleri nörogial skarda durmakta veya pas geçmektedir. Skar matriksi aksonal büyümeyi önler ve

aksonal rejenerasyona karşı olarak mekanik bir bariyerdir. Aksonal rejenerasyonun normal süreci hasar görmüş aksonun yeniden büyümesi, lezyon sahasına geçiş, uygun yönde uzama, hedefin reinnervasyonu ve önceki elektrofizyolojik özelliklerin restorasyonunu içerir (57).

Sunderland (43), endoneuriumun sağlam olması durumunda aksonal rejenerasyonla fonksiyonlarda düzelme olduğunu ancak endoneurium yaralanmalarında fonksiyon kaybının düzelmediğini bildirmektedir.

Rejenerasyonun başlangıcında, aksonun ucu endonöral tüp içinde lezyon bölgesine doğru ilerler. Proksimalde aksonal büyüme bulguları 24 saatin sonunda görülmeye başlar. Bu bulguların ortaya çıkışı lezyon karakterine göre gecikme gösterebilir. Eğer travma bölgesinde bağ doku yapıları korunmuş ise rejenerasyon, aksonal büyüme hızlanır. Mira (60), çalışmasında bu bulguyu vurgulamıştır.

Akson büyümesinde ve yeniden fonksiyon kazanmasında Schwann hücrelerinin akson etrafında toplanarak miyelin sentezini başlatmaları önemli rol oynar. Remiyelinizasyon proksimalden distale doğru olmaktadır. Yeni miyelin yapımı için kandan alınan kolesterol ve eski miyelin artıkları kullanılır. Yeni miyelin yapımı 7-15. gün arasındadır ve aksonal rejenerasyona eşlik etmektedir. İki akson tamamen kopmuşsa araları sinir bağ dokusundan kaynaklanan perinöral hücreler, fibroblastlar, kollajen lifleri ve kapiller damarlarla dolar. Kollajen lifleri iyileşme sırasında sinire paralel dizildikleri için iyileşmeye belirgin bir engel teşkil etmezler. Akson ucunun distal aksone ve Schwann hücrelerine yönelme eğiliminde oluşu aksonal rejenerasyona yardım eder (49).

1.4. Tedavi Gruplarına Uygulanan Ajanlar:

1.4.1. Cortexin

Cortexin 1999'dan beri klinik kullanıma girmiş, sıgır beyninden elde edilen bir polipeptittir. Molekül ağırlığı (7 kilodalton) kan beyin bariyerini geçmesine izin verir. Cortexin eksitator ve inhibitör aminoasit nöromediatörleri içerir. Cortexin'in etki mekanizması kendi metabolik etkinliği ile ilişkilidir, GABA-erjik etkisi vardır. Eksitator ve inhibitör aminoasit dengesini, serotonin ve dopamin seviyesini düzenler, beyinde antioksidan aktivitesi ve bioelektriksel aktiviteyi düzenleyici etkisi vardır.

Metilprednizolon

Metilprednizolon uzun etkili sentetik bir glukokortikoiddir, mineralokortikoid etkinliđi çok dūşüktür. Genel olarak glukokortikoidler karbonhidrat metabolizması üzerinde insüline zıt etkilere sahiptir. Karaciđerde glikoneogenezi artırır, karaciđer hariç diđer dokularda protein sentezini inhibe eder. Altta yatan neden ne olursa olsun suprafizyolojik konsantrasyonlarda enflamasyonun tüm bulgularını ortadan kaldırır. Bu etkiyi başlangıç döneminde nötrofil, bazofil ve makrofajlardan salınan kemotaktik ajanların salınım ve sentezini inhibe ederek, daha sonra makrofaj migrasyonunu önleyerek ve trombosit aktive edici faktörü inhibe edip lizozom membramlarını stabilize ederek sağlar (61).

Antiinflatuar ve antialerjik etkileri nedeniyle metilprednizolon tüm otoimmün hastalıkların tedavisinde, aspirasyon ve kimyasal pnömoni tedavisinde, malign tümörlerin ve birçok hematolojik hastalığın tedavisinde yağın olarak kullanılan bir ilaçtır. Antioksidan özelliđi ve lipit peroksidasyonunu inhibe etme özelliđinden dolayı yüksek dozlarda doku hasarını azaltmaktadır. Yüksek doz metilprednizolon kullanımının spinal kord hasarını azalttığı gösterilmiştir (62, 63).

Bell paralizisinin rutin tedavisinde en çok tercih edilen ajan steroidlerdir. Antiinflatuar ve antiödem etkiden yararlanılarak FS'nin fallop kanalı içindeki sıkışmasını azaltmak ve dejenerasyonu önlemek amacıyla kullanılır. Klasik tedavi protokolünde 1mg/kg/gün prednizolon iki eşit dozda uygulanır ve başlangıç dozu altı gün devam ettikten sonra dört gün içinde ilaç azaltılarak kesilir (64). İnkomplet paralizi durumunda yüksek iyi prognoz nedeniyle kimi yazarlar steroid tedavisi önermemiştir (65), ancak tedavi başlandığında paralzinin ağırlığı ile tedavi etkinliđi arasında ilişki olmadığını gösteren çalışmalar vardır (64).

1.5 Tavşan Fasiyal Sinirinin Anatomisi:

Tavşan FS'si aurikula anterior inferiorundan ekstrakranial çıkış yapmaktadır. Aurikula inferiorunda yerleşmiş olan parotis bezinin derininde yer alır. Parotis bezi tamamen disseke edilirse FS'nin ana trunkusuna ulaşılır. FS ana trunkusu yukarıdan aşağı ve içten dışa doğru bir seyir gösterirken FS'den yukarı doğru çıkan dal posterior aurikular sinir olarak adlandırılır. Daha sonra aşağıya ve geriye uzanan bir dal verir ve bu dal n. servicalis olarak adlandırılır. FS yaklaşık olarak 1 cm'lik seyir gösterdikten sonra marjinal mandibular dalı verir. Bu dal ağız kenarı ve bıyık

hareketlerini sağlamaktadır. Marjinal mandibular daldan sonraki dal bukkal dal olarak adlandırılır. Bukkal dal yaklaşık olarak 2 cm kadar zigomatik adele üzerinde seyrederek ve iki dalcığa ayrılır, bu dallar dorsal ve bukkal dallardır (17).

1.6 Elektromyografi:

Elektromyografi cihazları; kaydedici elektrotlar, sinir ve kas aksiyon potansiyellerini büyüten amplifikatörler, biyoelektrik değişimleri gösteren osiloskop, bu değişimlerin duyulmasını sağlayan hoparlör sistemi, sinir ve kasları kontrollü uyarılarla uyaran simülör, elektrot ve kaydedici içeren kompleks aletlerdir.

Kas ve sinirden gelen biyoelektriksel potansiyeller 10 mikrovolt ile 10 milivolt arasında değişirler. Bu kadar küçük elektriksel gerilim farklarının osiloskopta aşağı yukarı net çizgiler halinde görülmesi potansiyellerin osiloskoba gelmeden önce amplifikatörler ile büyütülmesi ile elde edilir. Oluşan ses titreşimleri büyütülerek mikrofonla gönderilir ve böylece kas aktivasyon potansiyellerinin göz ve kulakla izlenmesi sağlanır (66)

Bir iskelet kasında istemli hafif bir kasılma sonucunda izoelektrik hat üzerinde keskin hatlı iniş çıkışlar şeklinde dalgalar oluşur. Bu dalgalar motor ünit potansiyelleridir. Amplitüd yüksekliği EMG değerlendirilmesinde, kas aktivasyon kuvveti ve kas gerilim şiddeti ile yakın ilişki gösterir.

Elektiriksel uyaran verilmesi ile amplitüd oluşumu arasında geçen süre latent periot olarak adlandırılır ve bu sürenin uzaması kas veya sinir hasarının göstergesi olarak düşünülebilir (66).

2. GEREÇ VE YÖNTEM

2.1. Denekler

Çalışma Fırat Üniversitesi Deneysel Araştırma Merkezi'nden temin edilen 1400-3000 gram ağırlığında 21 adet sağlıklı yeni zellanda türü tavşan üzerinde Fırat Üniversitesi Etik Kurulu'ndan 12.06.2013 tarih 73 sayılı karar onayı alınarak gerçekleştirilmiştir. Çalışmada kullanılacak olan sarf malzemeleri Fırat Üniversitesi Bilimsel Araştırma Projeleri (FÜBAP proje no:) birimi tarafından temin edilmiştir. Tüm deneklerin fasiyal sinir fonksiyonları değerlendirilmiş ve fasiyal sinir değerlendirmesi normal olanlar çalışmaya dahil edilmiştir. Fasiyal sinir muayenesi kriterleri olarak çiğneme esnasında simetrik bıyık hareketleri ve basınçlı hava uygulandığında göz kırpma reflekslerinin var oluşu alınmıştır. Denekler Fırat Üniversitesi Deneysel Araştırma Merkezinde azami ücretli olmak üzere on ayrı kafese yerleştirilmiş, özel yemlere ve suya limitsiz ulaşabilecekleri düzeneklerle standart şekilde beslenmişlerdir.

2.2. Deneklerin Gruplara Ayrılması

Denek olarak kullanılan 21 adet sağlıklı yeni zellanda türü tavşan rastgele yedişerli üç gruba ayrılmıştır. Denekler travma oluşturulduktan sonra 10 günlük ilaç uygulaması sonrasında toplam 21 gün süre ile takip edilmiş ve 22. gün dekapute edilmiştir.

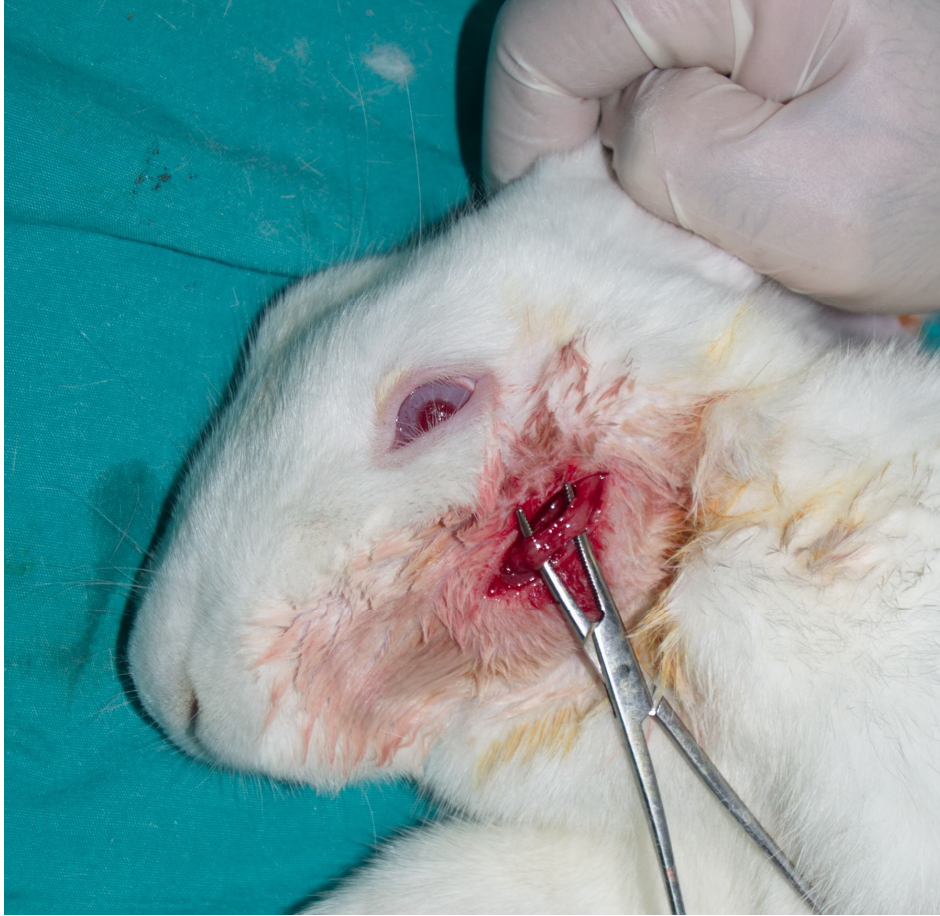Grup I (Cortexin grubu): Deneklerin fasiyal sinirinde ezilme tipi hasar oluşturduktan sonra 3/mg/gün cortexin (Koptekcn, Geropharm İlaç San, Rusya) tek doz olarak intramuskuler enjeksiyon yöntemiyle 10 gün süreyle uygulanmıştır.

Grup II (Metilprednizolon grubu): Deneklerin fasiyal sinirinde ezilme tipi hasar oluşturduktan sonra 1/mg/kg/gün metilprednizolon (Prednol-L, Mustafa Nevzat İlaç San, Türkiye) tek doz olarak intramuskuler enjeksiyon yöntemiyle 10 gün süreyle uygulanmıştır.

Grup III (Kontrol Grubu): Deneklerin fasiyal sinirinde ezilme tipi hasar oluşturduktan sonra 3/mg/gün serum fizyolojik tek doz olarak intramuskuler enjeksiyon yöntemiyle 10 gün süreyle uygulanmıştır.

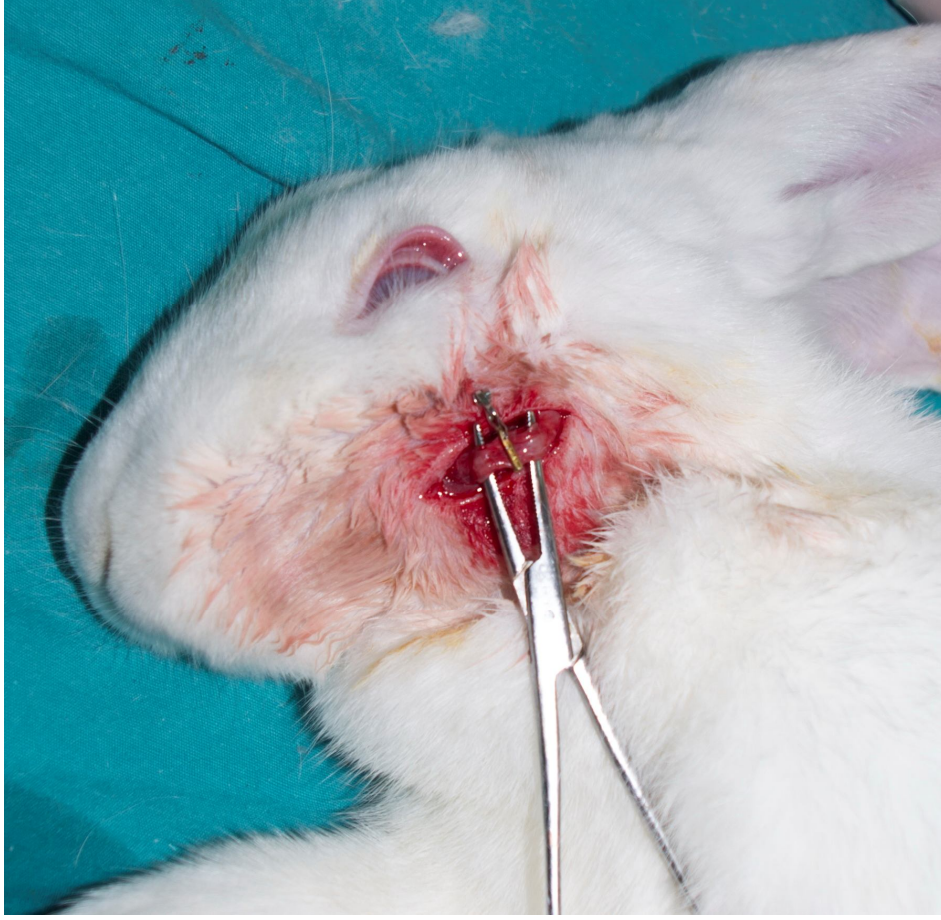
Çalışmaya alınan deneklerin tümüne aynı cerrah tarafından aynı cerrahi prosedür uygulanmıştır. Deneklerin tümü, 10 mg/kg xylazine hidroklorid (Rompun,

Bayer AG, Almanya) ve 50 mg/kg ketamin hidroklorid (Ketalar*, Eczacıbaşı İlaç, Türkiye) ile uyutulmuş ve deneklerin FS trasesine uyan bölgelerindeki ciltleri traş edilip %70 etanol ve povidon iyod ile temizlenerek kurutulmuştur. Prosedür steril şartlarda operasyon mikroskobu (Olympus, BX51, Japonya) yardımı ile yapılmıştır. Gözaltından mandibulaya paralel yaklaşık olarak 2 cm uzunluğunda horizontal bir insizyon yapıp cilt, ciltaltı diseksiyon yapılarak yüzeysel fasiaya ulaşılmış; mikroskopik diseksiyon yapılarak FS'nin bukkal dalı sinir stimulatorü yardımı ile tanınmıştır (Şekil 3).



Şekil 3. Tavşan fasiyal sinir bukkal dalı

Belirtilen bukkal dal bölgesi bir dakika boyunca kapanma basıncı 188 gr/cm² ve tolerans basıncı 162-198 gr/cm² olan Yaşargil-Phynox Anevrizma Klipsi (Aesculap AG, Almanya) ile sıkıştırılarak sinirin ezilmesi sağlanmıştır (Şekil 4).



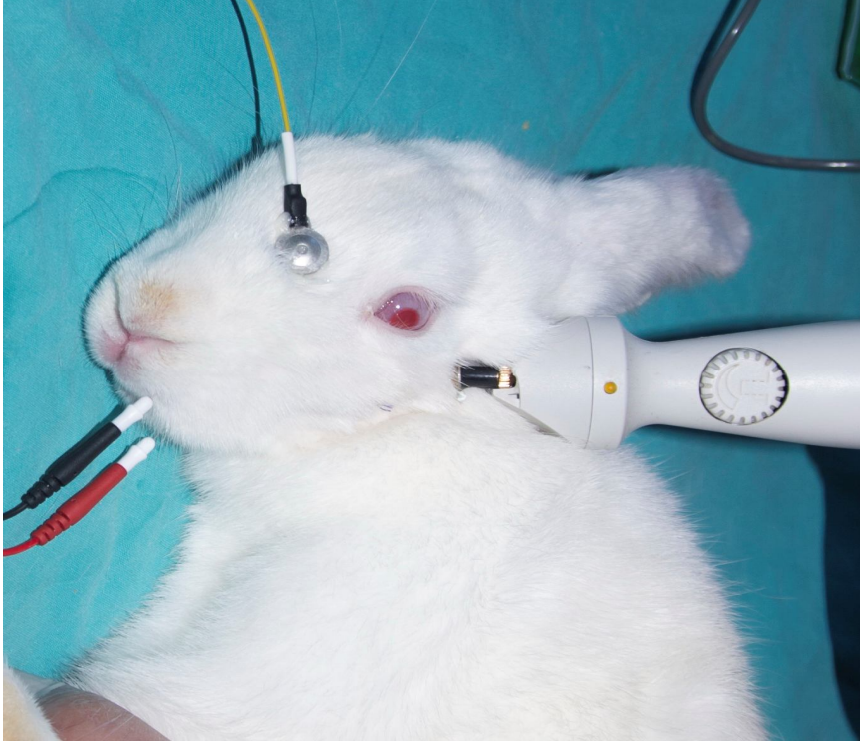
Şekil 4. Fasiyal sinir bukkal dalında Yaşargil-Phynox Anevrizma Klipsi ile bası oluşturulması

Bası bölgesi kas tabakası, bası bölgesinin tanınması amacı ile 5.0 prolene ile stür atılarak işaretlenmiştir. Bası işlemi tamamlandıktan sonra cilt 4.0 ipek ile stüre edilerek kapatılmıştır. Deneklere cerrahi işlemin bir saat öncesinde ve bir saat sonrasında profilaktik olarak 20-40 mg/kg cefazolin sodyum (Sefazol flak, Mustafa Nevzat, Türkiye) intramuskuler olarak uygulanmıştır. Cerrahi işlem sonrasında deneklerin tümü 21 gün boyunca takip edilmiştir.

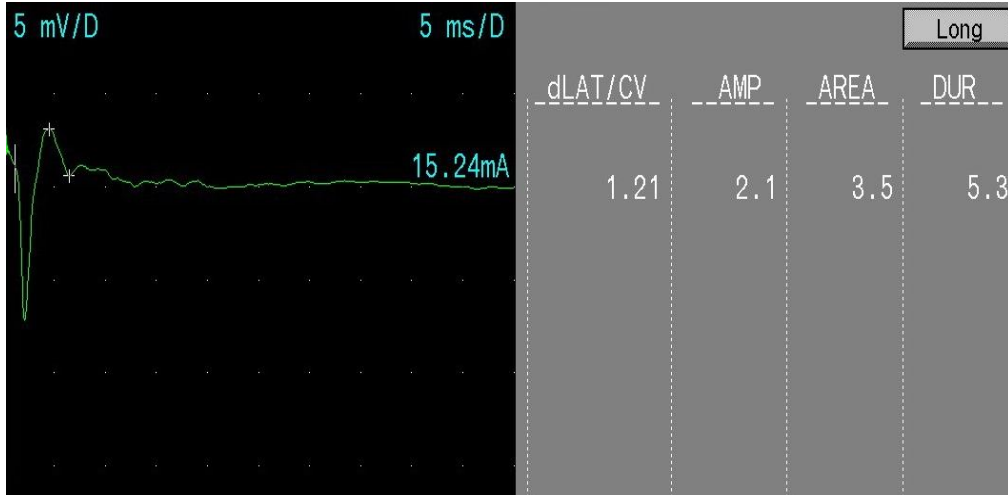
2.3. EMG Uygulanması

Deneklerin tümüne 7. 14. ve 21. günde elektromyografi (EMG) yapıldı. EMG uygulanırken fasiyal sinirin ana trunkusuna uyarı verildi ve deneklerin bukkal kaslarına yerleştirilen iğne elektrotlar ile bukkal dalda oluşan aksiyon potansiyelleri

ve latent periyotların ölçümleri gerçekleştirildi. Elde edilen veriler bilgisayar ortamına kayıt edildi (Şekil 5, Şekil 6).



Şekil 5. Deneklere 7, 14 ve 21. günde EMG uygulaması



Şekil 6. Deneklere EMG uygulanması ile elde edilen veri örneği

2.4. Spesmenlerin Hazırlanması

Çalışmaya dahil edilen deneklerin tümü, 10 mg/kg xylazine hidroklorid (Rompun, Bayer AG, Almanya) ve 50 mg/kg ketamin hidroklorid (Ketalar*, Eczacıbaşı ilaç, Türkiye) ile uyutularak deneklerin eski insizyon bölgesinden tekrar insizyon yapılarak travma bölgesine ulaşıldı. Fasiyal sinir bukkal dalı çevre dokulardan disseke edildikten sonra 5.0 prolen ile işraetli travma bölgesinin 5 mm proksimali ve 5 mm distalinde FS bukkal dalı çıkarıldı.

Çıkarılan spesmenler %10 glutaraldehit içine konularak fikse edilmiştir. Daha sonra spesmenler 30 dakika %1 osmiyum tetraoksit içinde tutulup aşamalı olarak etenol içerisinde dehidrate edilmiş ve Epon içine konulmuştur. Ultratome 3 bıçaklar ile (Shandan Finesse, İngiltere) 1.5 mikron kalınlığında sinir boyuna paralel ve dik kesitler elde edilmiştir. Kesitler hematoksilin eosin ve mason trikrom boya ile boyanmış ve ışık mikroskobu ile (Olympus, BX51, Japonya) x40, 100, 200, 1000 büyümede değerlendirilmiştir.

2.5. Spesmenlerin Değerlendirilmesi

İnce doku kesitlerinde nöral fibrotik dejenerasyon, kollajen lif artışı, miyelin dejenerasyon, schwann hücre proliferasyonu, normal miyelin yapımı ve ödem Olympus ışık mikroskobuna takılmış olan Eyepieces graticule (1x1 mm ebatında 100 eşit kareli oküler mikrometre) ile sayılmıştır.

Her deneğe ait kesitten dörder adet alan (x40, 100, 200, 1000 objektif büyümede) sayılmış ve her bir grup için sayılan dört alanın ortalaması alınmıştır. Elde edilen bulgular: Yok: -(0) , hafif: +(1), orta: ++(2), şiddetli: +++(3) olarak derecelendirilmiştir.

2.6. İstatistiksel Analiz

Elde edilen EMG verileri ve histoplolojik verilerin istatistiksel analizler SPSS 21.0 (SPSS Inc., ABD) programı kullanılarak yapıldı. Kontrol ile cortexin ve metilprednizolon gruplarındaki amplitüd ve latans değerlendirilmesinin istatistiksel olarak karşılaştırılmasında tek yönlü varyans analizi kullanıldı. Gruplar arası farklılığı belirlemek amacıyla Post-Hoc testi olarak Dunnet's testi kullanıldı. Ölçümlerinin grup içi değerlendirmesinde (1 hafta, 2 hafta, 3 hafta) ise tekrarlayan ölçümlerde varyans analizi kullanıldı. Niteliksel olarak belirtilen verilerin analizinde

(Patoloji sonuçları) ise ki-kare testi uygulandı. $p < 0.05$ istatistiksel olarak anlamlı kabul edildi.

3. BULGULAR

Travmatik periferik fasiyal sinir paralizi oluşturulan tüm gruplar oluşan değişiklikler açısından histopatolojik olarak ayrı ayrı değerlendirildi (Tablo 1).

Tablo 1. Travmatik periferik fasiyal sinir paralizi oluşturulan tüm grupların histopatolojik bulguları

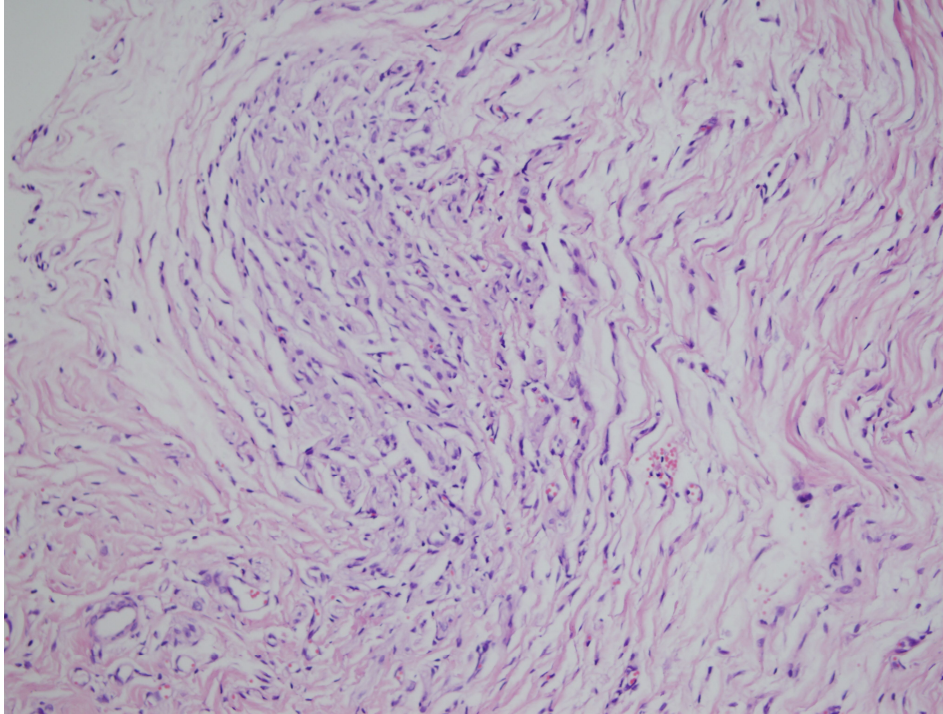
GRUP	Denek No	Nöral Fibrotik Dejenerasyon	Kollojen Lif Artışı	Myelin Dejenerasyon	Aksonal Dejenerasyon	Schwann Hücre Proliferasyonu	Normal Myelin Yapımı	Ödem
Cortexin	1	+	++	+	++	++	++	+
	2	+	++	-	+	+	+++	+
	3	+	++	+	+	+	++	+
	4	-	++	++	+	+	++	+
	5	+	+	+	-	++	++	++
	6	+	++	+	+	++	+++	+
	7	+	+	-	-	+	+++	-
Metilprednizolon	1	++	++	+	+	+	++	+
	2	++	++	++	++	++	++	++
	3	+++	+++	++	+	+	++	++
	4	+	++	+	++	+	++	+
	5	++	++	+	+	++	++	++
	6	+++	++	+	-	+	+++	++
	7	+	+	-	+	++	+++	+++
Serum Fizyolojik	1	+++	+++	+++	+++	+	+	++
	2	+++	+++	+++	++	-	+	+++
	3	+++	+++	++	+++	++	+	+++
	4	+++	++	+++	++	+	+	++
	5	++	++	+	++	-	++	+++
	6	+++	+	+++	+++	+	++	+++
	7	+++	++	+++	+++	-	+	++

Yok: -(0), Hafif: +(1), Orta: ++(2), Şiddetli: +++(3) olarak değerlendirilmiştir.

Histopatolojik deęerlendirmede nöral fibrotik dejenerasyonun anlamlı şekilde en az Cortexin grubunda olduęu ve bunu metilprednizolon grubunun izledięi, en fazla nöral fibrotik dejenerasyonun kontrol grubunda olduęu görölmüştür. Cortexin grubu metilprednizolon ve kontrol grubu ile karşılaştırıldığında anlamlı farklılık mevcuttu. ($P < 0.05$). Metilprednizolon grubu kontrol grubu ile karşılaştırıldığında anlamlı farklılık izlenmedi ($P > 0.05$) (Tablo 2) (Şekil 7).

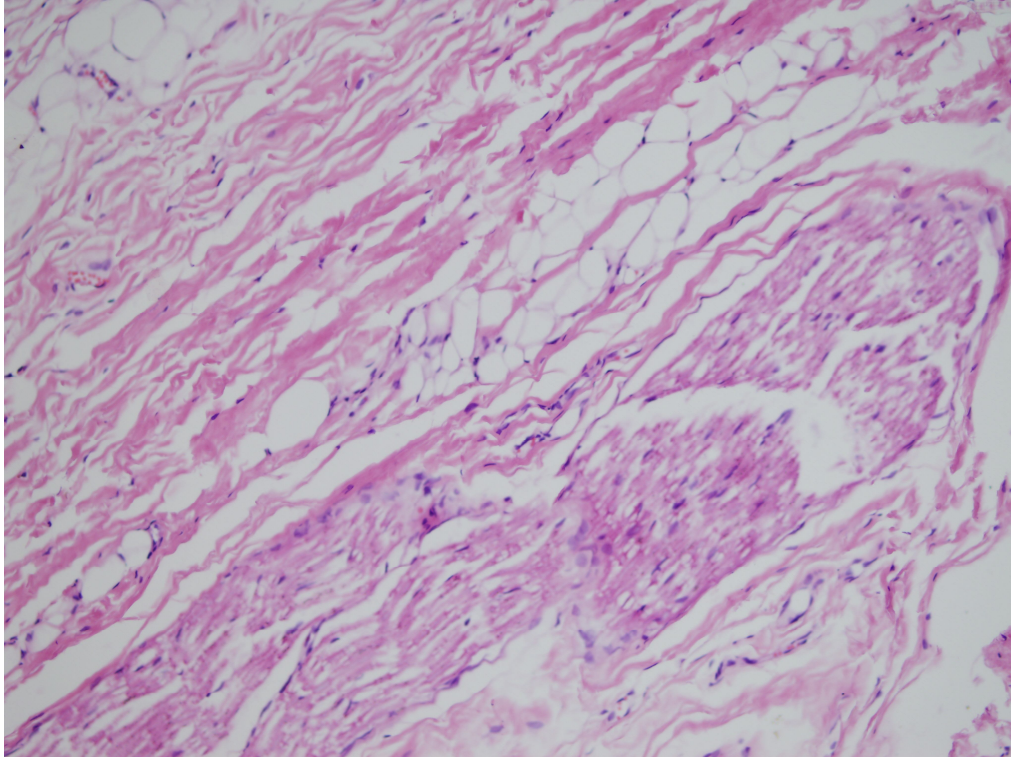
Tablo 2. Grupların nöral fibrotik dejenerasyon, kollajen lif artışı, miyelin dejenerasyon, aksonal dejenerasyon, schwann hücre proliferasyonu, normal miyelin yapımı ve ödem skorlarının istatistiksel analizi

Deęerlendirilen Parametre	Karşılaştırılan Gruplar		
	I-III	I-II	II-III
Nöral Fibrotik Dejenerasyon	P = 0,0029	P = 0,0821	P = 0,0460
Kollojen Lif Artışı	P = 0,1471	P = 0,4724	P = 0,5134
Miyelin Dejenerasyon	P = 0,0321	P = 0,0907	P = 0,3430
Aksonal Dejenerasyon	P = 0,0117	P = 0,0267	P = 0,7165
Schwann Hücre Proliferasyonu	P = 0,1260	P = 0,1260	P = 0,5892
Normal Miyelin Yapımı	P = 0,0131	P = 0,0159	P = 1,0000
Ödem	P = 0,0117	P = 0,1393	P = 0,1656



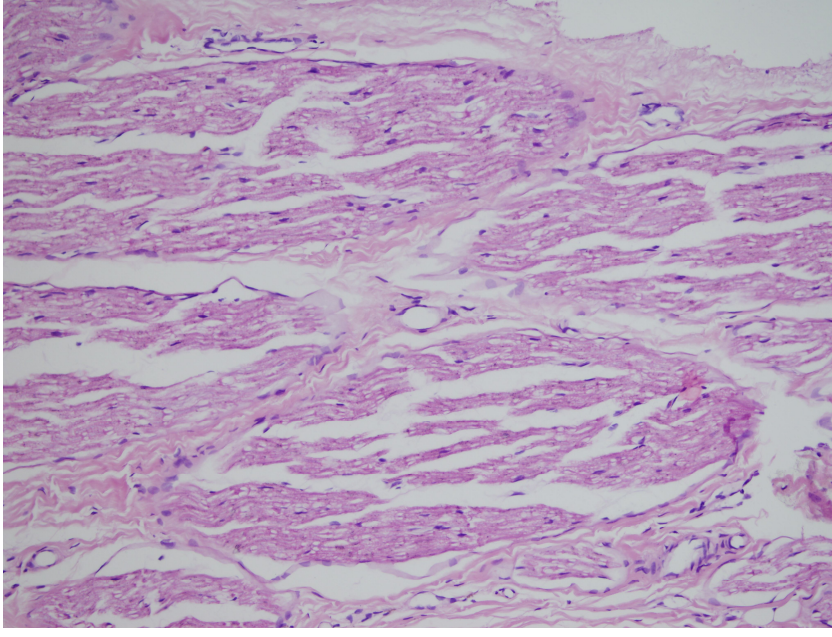
Şekil 7: Fasiyal sinir kesitinde nöral fibrotik dejenerasyon. (hematoksilen eozin x200)

Kollajen lif artışı gruplar arasında en fazla kontrol grubunda izlendi, bunu metilprednizolon grubu izlemekteydi. Kollajen lif artışı en az olarak cortexin grubunda izlendi. Cortexin ve metilprednizolon grupları kontrol grubu ile karşılaştırıldığında istatistiksel anlamlı farklılık izlenmemiştir ($P < 0.05$). Cortexin ve metilprednizolon gruplarının karşılaştırılmasında istatistiksel açıdan anlamlı farklılık saptanmamıştır ($P > 0.05$) (Tablo 2) (Şekil 8).



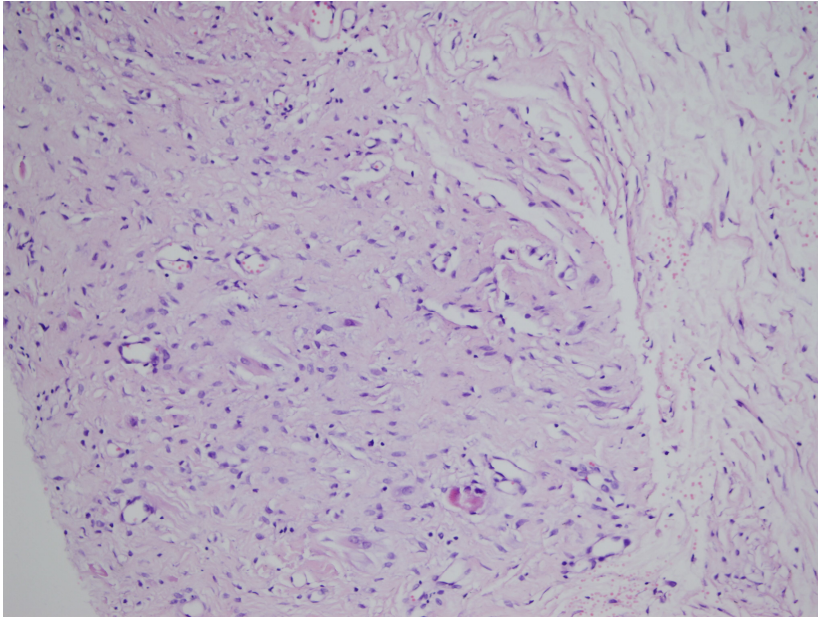
Şekil 8. Fasiyal sinir kesitinde Kollajen lif artışı, (hematoksilen eozin x200).

Gruplar arasında miyelin dejenerasyon en fazla kontrol grubunda izlendi, bunu metilprednizolon grubu izlemekteydi. Miyelin dejenrasyon en az cortexin grubunda izlendi. Cortexin grubu kontrol grubu ile karşılaştırıldığında miyelin dejenerasyon açısından anlamlı farklılık görüldü ($P < 0.05$). Metilprednizolon grubu kontrol ve Cortexin grubuyla karşılaştırıldığında istatistiksel anlamlılık izlenmedi ($P > 0.05$) (Tablo 2) (Şekil 9).



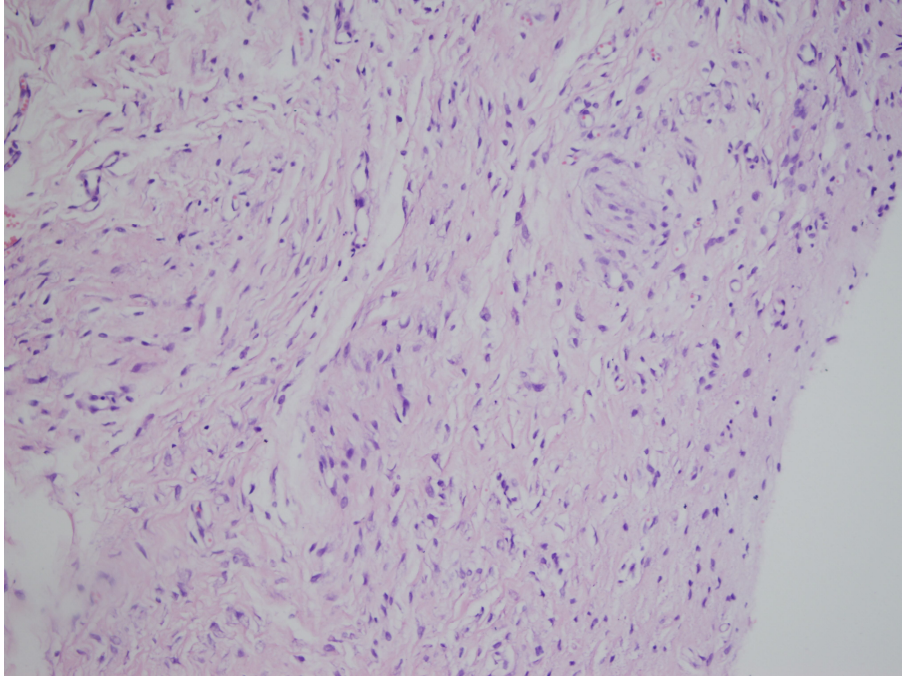
Şekil 9: Fasiyal sinir kesitinde miyelin dejenerasyon. (hematoksilen eozin x200)

Gruplar arasında aksonal dejenerasyon en fazla kontrol grubunda izlendi, bunu metilprednizolon grubu izlemekteydi. Aksonal dejenrasyon en az cortexin grubunda izlendi. Cortexin ve metilprednizolon grupları kontrol grubu ile karşılaştırıldığında istatistiksel anlamlılık görüldü ($P < 0.05$). Cortexin ve metilprednizolon gruplarının karşılaştırılmasında istatistiksel açıdan anlamlı farklılık izlenmemiştir ($P > 0.05$) (Tablo 2) (Şekil 10).



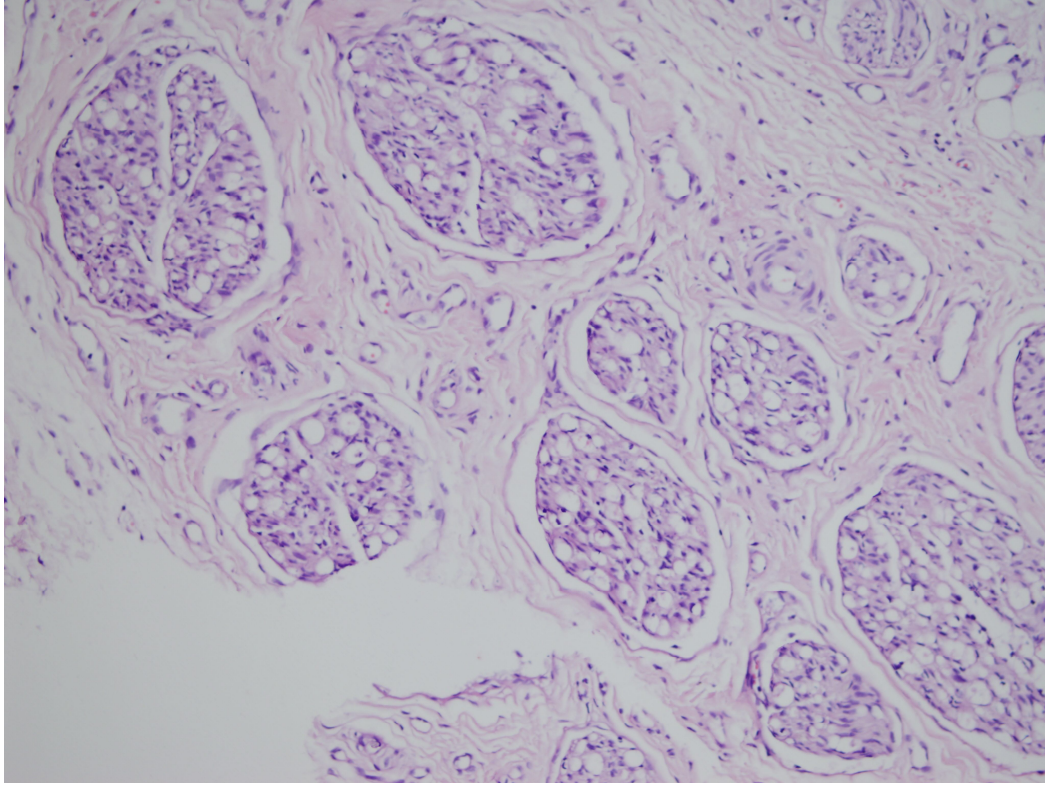
Şekil 10: Fasiyal sinir kesitinde aksonal dejenerasyon. (hematoksilen eozin x200).

Gruplar Schwann hücre proliferasyonu açısından değerlendirildiğinde schwann hücre proliferasyonu cortexin ve metilprednizolon grubunda benzer olarak izlendi. Schwann hücre proliferasyonu en az kontrol grubunda görüldü. Cortexin ve metilprednizolon grupları kontrol grubu ile ve birbirleriyle karşılaştırıldığında istatistiksel anlamlılık izlenmedi ($P > 0.05$) (Tablo 2) (Şekil 11).



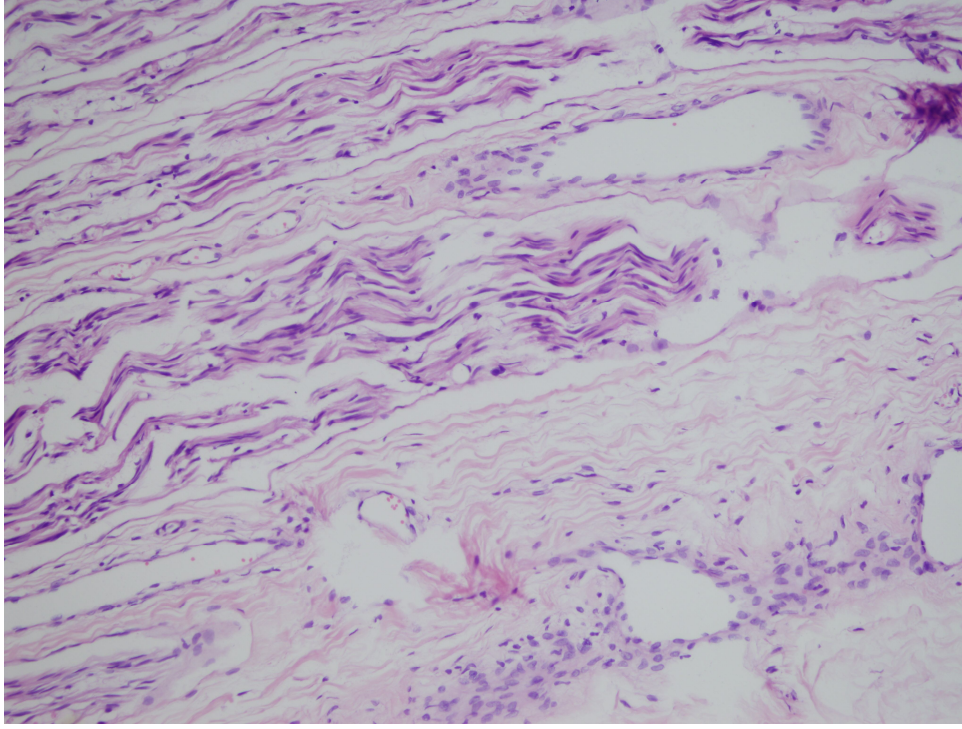
Şekil 11. Fasiyal sinir kesitinde schwann hücre proliferasyonu (hematoksilen eozin x200).

Gruplar arasında normal miyelin yapımı en az kontrol grubunda izlendi, bunu metilprednizolon grubu izlemekteydi. Miyelin yapımı en fazla cortexin grubunda görüldü. Cortexin ve metilprednizolon grupları kontrol grubu ile karşılaştırıldığında istatistiksel anlamlılık saptanmıştır ($P < 0.05$). Cortexin ve metilprednizolon gruplarının karşılaştırılmasında istatistiksel açıdan anlamlı farklılık izlenmemiştir ($P > 0.05$) (Tablo 2) (şekil 12).



Şekil 12. Fasiyal sinir kesitinde normal miyelin yapımı (Mason trikrom x200).

Gruplar ödem açısından değerlendirildiğinde en az ödem cortexin grubunda görüldü ve bunu metilprednizolon grubu izlemekteydi. En fazla ödem kontrol grubunda görüldü. Cortexin grubu kontrol grubu ile karşılaştırıldığında ödem açısından anlamlı farklılık görüldü ($P < 0.05$). Metilprednizolon grubu kontrol grubu ile karşılaştırıldığında istatistiksel anlamlılık izlenmedi ($P > 0.05$). Cortexin ve metilprednizolon gruplarının karşılaştırılmasında istatistiksel açıdan anlamlı farklılık izlenmemiştir ($P > 0.05$) (Tablo 2) (Şekil 13).



Şekil 13. Fasiyal sinir kesitinde ödem (hematoksilen eozin x200).

Elektromiyografi verileri açısından, her bir grup kendi içerisinde birinci hafta, ikinci hafta ve üçüncü hafta EMG sonuçları açısından karşılaştırıldı ve istatistiksel anlamlılık izlenmedi ($P > 0.05$). Birinci hafta ikinci hafta ve üçüncü hafta EMG verileri açısından Kontrol grubu, cortexin ve metilprednizolon grubu ile; cortexin grubu metilprednizolon grubu ile karşılaştırıldı ancak istatistiksel açıdan hiçbir anlamlılık tespit edilmedi ($P > 0.05$).

Tablo 3. Gruplara göre EMG'lerin amplitüd ve latent periot açısından haftalık karşılaştırılması

GRUPLAR	Latent Periot			Amplitüd		
	I. Hafta	II. Hafta	III. Hafta	I. Hafta	II. Hafta	III. Hafta
I - III	0,844	0,909	1	0,054	0,353	1
II - III	0,985	0,984	0,956	0,247	0,094	0,568
I - II	0,251	0,251	0,36	0,756	0,756	0,951

4. TARTIŞMA

Fasiyal sinir, motor, tat, sensoriyal ve parasempatik lifler içeren mixt yapıda bir sinirdir. Yaklaşık olarak 10000 fibrilden oluştuğu bu fibrillerden 7000 tanesinin miyelinize olduğu ve motor fonksiyon üstlendiği, geriye kalan 3000 fibrilin ise miyelinize olmadığı sekretuar ve sensöriyal görev yaptığı kabul edilmektedir. FS motor lifleri yüzün mimik kaslarını, diğastrik kas arka karnını, boyunda platismayı, postaerikular kası, stapedial kası ve sitilohiyoid kası innerve etmektedir (27)

Fasiyal sinir fonksiyonlarının travma, cerrahiye sekonder, tümoral yapılar, enflamatuar durumlar, enfeksiyonlar yada kompresyona bağlı olarak etkilenmesi ve fonksiyonel kayıp meydana gelmesi durumuna fasiyal paralizi denilmektedir. Fasiyal paralizi hasarın oluştuğu bölgeye bağlı olarak santral yada periferik olarak sınıflandırılabilir. Santral fasiyal paralizde karşı taraf yüz bölgesi alt yarısında fonksiyonel kayıp görülürken periferik fasiyal paralizde aynı taraf yüz bölgesinde tüm mimik kasları etkilenmektedir. Bu fonksiyone kayıp farkının nedeni FS motor çekirdek üst yarısının her iki korteksten gelen supranükleer lifler alması ve bu supranükleer liflerin göz çevresi mimik kaslarını innerve etmesidir. (67)

Travmatik bir komplet periferik fasiyal paralizde hastanın genel durumu uygun ise derhal onarım yapılmalıdır. Travma sonrası ilk üç gün boyunca distal FS elektrik uyarımı ile tanınabilir. İlk üç gün içerisinde onarım yapılamadı ise teorik olarak en ideal zaman üçüncü haftadır (68) .

Travma anında oluşmayıp zamanla yavaş oluşan veya intrateporal ve ekstrateporal künt travmalara eşlik eden FS paralizileri ödeme bağlı olarak gelişir ve tedavi elektrofizyolojik test sonuçlarına göre Bell paralizisinde olduğu gibi planlanmalıdır (27)

Fasiyal sinir motor kafa çiftleri içerisinde en sık fonksiyon kaybı gelişen sinirdir. Bu durumun nedeni diğer kranial sinirlere göre daha dar ve uzun bir kanal olan fallopian kanalı içerisinde kıvrımlı bir seyir göstermesidir (69). Periferik FS paralizilerinin %90 gibi çok büyük bir bölümü bu kanal içindeki patolojilere bağlı olarak gelişir. FS fallopian kanal içerisinde ödeme bağlı olarak komprese olmakta sinir liflerinde blok yada dejenerasyon oluşmaktadır (70,71).

Periferik fasiyal sinir paralizi sonrasında yüz mimik kaslarının kullanılmamasına bağlı olarak iletişim kurma zorluğu, sinkinezi oluşması, göz

kapaklarının tam olmayan kapanması, konuşma bozukluğu gibi ciddi fonksiyonel ve sosyal problemler oluşabilmektedir. Bu nedenle PFSP rehabilitasyonunda hekim hasta ve hasta yakınları ile iyi bir ilişki içerisinde olmalı, hasta ve yakınları tedavi, yapılacak işlemler ve sonrasındaki olası komplikasyonlar açısından bilgilendirilmelidir (72).

Periferik fasiyal sinir paralizisi yapan nedenler ekarte edildikten sonra idiopatik olduğu kabul edilen PFSP'lerine "Bell paralizisi" adı verilmektedir, idiopatik bir mononöropati olarak kabul edilmektedir (34). Bell paralizisi insidansı 100000 de 20 ile 30 arasındadır (73). Bell paralizisinin nedeni belli olmasa da nervorumun mikrosirkülasyon bozuklukları, iskemik polinöropati, viral enfeksiyonlar ve otoimmün reaksiyonlar suçlanmaktadır (74).

Günümüzde PFSP nedenleri arasında Bell paralizisi sonrasında ikinci en sık neden travmalardır (3,4). Temporal kemik kırıklarında, iyatrojenik travmalarda, yüz bölgesinin penetran yaralanmalarında, ateşli silahlarla olan yaralanmalarda FS hasar görebilmektedir (75). Timpanomastoid cerrahiler esnasında, orta ve posterior kranial fossaya yönelik cerrahilerde, parotis cerrahisinde FS hasarlanabilmektedir (27). İyatrojenik PFSP nadir olarak görülse de hem hasta hem hekim açısından kötü bir durumdur ve insidansı %1 olarak raporlanmıştır (8). Öneminden dolayı iyatrojenik PFSP hakkında pek çok çalışma yapılmıştır. FS ile parotis bezi arasındaki ilişkiyi belirlemek amacıyla Katz ve Catalano (6) FS'nin beş anatomik tipini tanımlamış ve sınıflamıştır. Alkan ve ark. (76) FS'nin parotis bezi içerisindeki dallarının anatomik varyasyonlarının ve anastomozlarının ülkemize ait farklılıklarını bu sınıflamayı kullanarak incelemiştir. Çalışmalarında 25 kadavranın sağ ve sol parotis bezlerinden 50 FS disseke edilerek sınıflandırılmış, bunların %16'sında tip I, %8'inde tip II, %20'sinde tip III, %44'ünde tip IV ve %12'sinde tip V konfigürasyon tespit edilmiştir. Sağ ve sol FS arasında anatomik seyir açısından anlamlı farklılık bildirilmemiştir.

Timpanoplasti operasyonları sırasında gelişebilecek iyatrojenik FS hasarına dikkat çekmek amacı ile Baxter (77) konjenital fasiyal kanal açıklığını araştırmış, 535 temporal kemiği incelemiş ve dehisans görülme oranını %55 olarak belirlemiş, bu dehisanslarında %91'inin timpanik, %9'unun ise mastoid segmentte olduğunu tespit etmiştir.

Geçmişten günümüze kadar periferik sinir hasarını iyileştirmek amacıyla pek çok ajan denenmiş ve daha etkin bir tedavi amacı ile araştırmalar sürdürülmüştür. Günümüzde tedavide en sık kullanılan ajan steroidlerdir (78).

Travmatik bir olay sonucu gelişen FS paralizisinde sinir bütünlüğü tam ise çeşitli patolojik mekanizmalar suçlanır. Bu mekanizmalar arasında başlıca hasara sekonder olarak gelişen enflamasyon ve perinöriumun içindeki sinir liflerinin ödemle bası altında kalması sonucu gelişen akson hasarı sayılabilir (79)

Bell paralizisinde kortikosteroidler antiinflamatuvar etkilerinden ve immünesüpresif etkilerinden dolayı en yaygın kullanılan ajan olmuş ve FP tedavisinde bir klasik haline almıştır. Kortikosteroidler güçlü antiinflamatuvar etkileri ile dokudaki inflamatuvar yanıtı azaltmakta ve iyileşme cevabının oluşmasını kolaylaştırmaktadır (80).

Leberman ve ark (81), fare FS'sine bası yaparak hasarlamış ve sonrasında tedavi amaçlı kortikosteroid tedavisi uygulamıştır. Çalışma sonucu kortikosteroidlerin sinir fonksiyonunun geri dönmesinde etkili olduğunu göstermiştir (81).

Bansberg ve ark. (82), Triamcilon acetamid'in siyatik sinir hasarında rejenerasyon üzerine etkilerini araştırmıştır. Greft uygulamasını ve primer stür ile onarımı karşılaştırmış ve uygulanan steroid tedavisinin motor sinir tamirinde faydalı olabileceğini raporlamışlardır.

Austin (83), yapmış olduğu çalışmada Bell paralizi tedavisinde steroid tedavisini plasebo ile karşılaştırmış ve steroid tedavisinin plaseboya üstün olduğunu raporlamıştır. Sullivan ve ark. (84) yapmış oldukları çalışmada Bell paralizisinde erken dönemde tedavide kullanılan prednizolonun iyileşmeyi belirgin olarak artırdığını raporlamışlardır. Xia ve ark. (85), yapmış olduğu deneysel çalışmada bell paralizi tedavide prednizolon tedavisinin akupunktur ile birlikte etkin olduğunu raporlamıştır

Sekiya ve ark (86), yapmış oldukları hayvan çalışmasında kompresyon sonucu gelişmiş kohlear sinir dejenerasyonunda metilprednizolon etkinliğini araştırmıştır. Kompresyondan önce ve sonraki dönemde ratlara steroid verilmesinin koklear nöronlarda hasarı önleyebileceğini raporlamışlardır. Bu etkinin metilprednizolonun antiödem etkisinden kaynaklanabileceği savunmuştur. Bizim

çalışmamızda da metilprednizolon grubunda belirgin şekilde antiödem etki görülmüştür.

Yıldız ve ark (87), yapmış oldukları çalışmada travmatik fasiyal sinir paralizilerinde iyileşmede metilprednizolon ve n-asetil sistein etkisini araştırmıştır. Fasiyal sinirin kesilerek tekrar sütüre edildiği çalışmada metilprednizolonun rejenesasyonu arttırmadığı raporlanmıştır. Yanılmaz (13), yapmış olduğu tez çalışmasında travmatik fasiyal sinir paralizilerinde aminoguanidin, melatonin ve metilprednizolonun etkinliğini araştırmış ve fasiyal sinirin kesilerek tekrar dikilmesi sonucunda iyileşmenin değerlendirilmesinde metilprednizolonun kollajen lif birikimini azaltmasına rağmen iyileşmenin önemli bir belirteci olan schwan hücre proliferasyonunu kontrol grubuna göre azalttığını tespit etmiş ve tedavide etkin olmadığını vurgulamıştır. Ancak bizim çalışmamızda metilprednizolon uygulanan grupta kontrol grubuna göre schwan hücre proliferasyonunda artış sağlandığı ve metilprednizolonun tedavide etkin olduğu görülmüştür.

Yıldırım (14), yapmış olduğu tez çalışmasında farklı etiyolojik faktörlere bağlı gelişen fasiyal sinir paralizilerinde metilprednizolonun etkinliği araştırmıştır. Çalışma sonucunda kesiye bağlı oluşan fasiyal paralizilerinde metilprednizolonun etkin olmadığı ancak basıya bağlı gelişmiş olan fasiyal sinir paralizilerinde etkin olduğu vurgulanmıştır. Dölen (15), tarafından yapılan tez çalışmasında travmatik fasiyal sinir yaralanmalarında nimodipin ve prednizolonun iyileşme üzerine etkileri araştırılmış ve metilprednizolonun iyileşme üzerine olumlu etkilerinin olduğu vurgulanmıştır. Çalışmamızda elde ettiğimiz bulgular önceki çalışmaları destekler niteliktedir.

Tüm bu çalışmalara rağmen kesiye bağlı gelişmiş olan fasiyal sinir paralizilerinde kortikosteroid etkinliği tam olarak ortaya konamamıştır. Ayrıca kortikosteroidlerin antiinflamatuvar etkinlikleri nedeni ile yara iyileşmesi üzerine negatif etkili olduklarını gösteren çalışmalar da mevcuttur. Nguyen ve ark. kortikosteroidlerin iyatrojenik yara iyileşmesinin erken dönemindeki etkinliğini araştırmış ve kortikosteroidlerin cerrahi bölgedeki lökosit sayısını %50 oranında azaltarak iyileşmeyi azalttığını raporlamıştır (90).

Cortexin'le ilgili yapılan pilot bir çalışmada hemorajik ve iskemik felçlerde cortexin alan hastalarda tedavinin beşinci gününden başlayarak nörolojik belirtilerde

düzelme görülmüştür. Hastalar kontrol grubu ile karşılaştırıldığında 3-7 gün gibi erken dönemde cortexin tedavisi alanların etkilenen fonksiyonlarının geri kazanımının arttığı görülmüştür. Tedaviye mümkün olduğunca çabuk başlandığında cortexinin nöron koruyucu etkisi daha belirgindir (18).

Akut iskemik serebrovasküler olay ve ciddi kapalı kafa travması geçiren 120 hasta ile yapılan çalışmada cortexinin fokal nörolojik belirtilerin regresyonunu ve klinik durumun gelişimini desteklediği gösterilmiştir. 11. Günde cortexin grubunda iyileşme kontrol grubuna göre üç kat fazla ve 30. günde anlamlı düzelme kontrol grubunda %33 iken cortexin grubunda %69 olarak bulunmuştur. Cortexin alan grupta şiddetli semptomlarda daha hızlı ve belirgin gerileme görülmüştür (19).

Cortexin peridontal hastalığı olanların nöroprodektif tedavisinde trigeminal sinir nörofizyolojisini normalize etmiş ve peridontal dokularda inflamatuvar sürecin daha hızlı düzelmesini sağlamıştır. Kronik peridontal hastalığı olanlarda cortexin uygulaması sonrasında toparlanma 1,5-2 kat hızlı olmuş ve remisyon süresinde uzama görülmüştür (20). Cortexin multiple skleroza bağlı optik nörit olan hastalara uygulanmış ve atrofiye olmuş optik sinirde hacim artışı sağlamıştır (21). Yapılan çalışmalarda nöroprodektif özelliği raporlanan cortexinin literatürde fasiyal sinir paralizisi üzerine etkinliği değerlendiren herhangi bir çalışma bulunmamaktadır. Bizim çalışmamız bu nedenle bir ilk olabilir.

Çalışma sonuçlarımıza göre EMG ile değerlendirmede gruplar arasında anlamlı farklılık izlenmemiştir. Histopatolojik değerlendirmede cortexin grubu ile kontrol grubu arasında nöral fibrotik dejenerasyon, kollajen lif artışı, miyelin dejenerasyon, aksonal dejenerasyon, schwann hücre proliferasyonu, normal miyelin yapımı ve ödem açısından anlamlı farklılık tespit edildi. Cortexin ve metilprednizolon grubu karşılaştırıldığında nöral fibrotik dejenerasyon, kollajen lif artışı ve ödem açısından anlamlı farklılık izlenirken miyelin dejenerasyon, aksonal dejenerasyon, schwann hücre proliferasyonu ve normal miyelin yapımı açısından anlamlı farklılık tespit edilmemiştir.

Histopatolojik verilerimize göre sinir bütünlüğünün korunmuş olduğu travmatik periferik sinir paralizisinde cortexin ve metilprednizolon kontrol grubuna göre nöral fibrotik dejenerasyon, miyelin dejenerasyon, aksonal dejenerasyon, normal miyelin yapımı ve ödem açısından iyileşme üzerine olumlu etki göstermiştir

ancak kollajen lif artışı önlemede ve iyileşme üzerine önemli bir belirteç olan schwann hücre proliferasyonu açısından istatistiksel açıdan anlamlı bir etki göstermemiştir. Cortexin ve metilprednizolon karşılaştırmasında cortexin kolojen lif artışı metilprednizolona göre azaltmıştır ancak perinöral fibrozis, miyelin dejenerasyon, aksonal dejenerasyon, schwann hücre proliferasyonu, normal miyelin yapımı ve ödem açısından metilprednizolona üstünlük sağlayamamıştır. Çalışmamız cortexinin travmatik fasiyal sinir paralizisinde etkinliğini gösteren ilk ve tek çalışma olması açısından önemlidir. Literatür eksikliği nedeni ile cortexin ile daha fazla çalışmaya ihtiyaç vardır. İnsanlarda oluşan travmatik fasiyal sinir paralizisinde kullanılabilmesi için ileri düzey karşılaştırmalı çalışmaların yapılması gerekliliğine inanmaktayız.

5. KAYNAKLAR

1. Çelik O. Kulak Burun Boğaz ve Baş Boyun Hastalıkları. İzmir: Asya Tıp Kitabevi, 2007: 283-290.
2. Proctor B, Nager GT. The facial canal: normal anatomy, variations and anomalies. I. Normal anatomy and facial canal. Ann Otol Rhinol Laryngol Suppl 1982; 97: 33-44
3. Davis RE, Telischi FF. Traumatic facial nerve injuries: review of diagnosis and treatment. J Craniomaxillofac Trauma 1995; 45: 30-41.
4. Roob G, Fazekas F, Hartung HP. Peripheral facial palsy: etiology, diagnosis and treatment. Eur Neurol 1999; 41: 3-9.
5. Green JD Jr, Shelton C, Brackman DE. Surgical management of iatrogenic facial nerve injuries. Otolaryngol Head Neck Surg 1994; 111: 606-610.
6. Katz AD, Catalano P. The clinical significance of the various anastomotic branches of the facial nerve. Arch Otolaryngol Head Neck Surg 1987; 113: 959-962.
7. Briggs R, Mattox DE. Management of the facial nerve in skull base surgery. Otolaryngol Clin North Am 1991; 24: 653-662.
8. Dahiya R. Temporal bone fractures: otic capsule sparing versus otic capsule violating clinical and radiographic considerations. J Trauma 1999; 47: 1079-1086.
9. Makvana M, Raivich G. Molecular mechanisms in successful peripheral regeneration. Febs J 2005; 272: 2628-2638.
10. Sutherland ER, Martin RJ, Ellison MC, Kraft M. Immunomodulatory effects of melatonin in asthma. Am J Respir Crit Med 2002; 166: 1055-1061
11. Uhler TA, Frim DM, Pakzaban P, Isacson O. The effects of megadose methylprednisolone and U-78517F on toxicity mediated by glutamate receptors in the rat neostriatum. Neurosurgery 1994; 34: 122-127
12. Karlidag T, Yildiz M, Yalcin S, Colakoglu N, Kaygusuz I, Sapmaz E. Evaluation of the effect of methylprednisolone and N-acetylcystein on anastomotic degeneration and regeneration of the facial nerve. Auris Nasus Larynx, 2012; 39: 145-150

13. Yanılmaz M, Travmatik fasiyal paralizlerinde, sinir iyileşmesi üzerine aminoguanidin, melatonin ve metilprednizolonun etkileri. Uzmanlık tezi, Elazığ: Fırat Üniversitesi, Kulak, Burun ve Boğaz Hastalıkları Kliniği, 2009.
14. Yıldırım M.A, Farklı etiyolojik faktörlere bağlı gelişen fasiyal sinir paralizlerinde metilprednizolonun etkileri. Uzmanlık tezi, Elazığ: Fırat Üniversitesi, Kulak, Burun ve Boğaz Hastalıkları Kliniği, 2012.
15. Dölen T. Travmatik Fasiyal Sinir Yaralanmalarında Nimodipin ve Metilprednizolon'un İyileşme Üzerine Etkileri. Uzmanlık Tezi, Elazığ: Fırat Üniversitesi, Kulak, Burun ve Boğaz Hastalıkları Kliniği, 2012.
16. Green JD, Shelton C, Brackman DE. Surgical management of iatrogenic facial nerve injuries. *Otolaryngol Head Neck Surg* 1994; 111: 606-610
17. Junior ED, Valmaseda-Castelon E, Gay-Escoda C. Facial nevre repair with epineural suture and anastomosis using fibrin adhesive: an experimental study in the rabbit. *J Oral Maxillofac Surg* 2004; 62: 1524-1529.
18. Basic and Clinical Neurology and Neurosurgery of RSMU K.S. Meshkova, V.I. Skvortsova (Editors) . Development of the Neuroprotective Strategies in The Treatment of Acute Ischemic Stroke 2006: 528-529.
19. Barantsevich ER, Diakonov MM, Krasnoruzhskiy AI, Melnikova EL. pugacheva the position of cortexin as a neuroprotector in critical conditions in neurology *medline-express*, 2008; 198: 51-55.
20. Lepilin AV, Sholomov II, Erokina NL, Soyher MG, Nozdrina VD, Bisultanov HW. Changes in the trigeminal nerve under the influence of cortexin in patients with chronic generalized periodontitis. *Saratov Journal of Medical Scientific Research* 2012; 8: 481– 484.
21. Lukina EV, Kusnetsova DE. Assessment level of anxiety and depression in patients with multiple sclerosis. *Saratov J Med Sci Res* 2012. 8: 484–488.
22. Sataloff RT, Selber JC. Phylogeny and embryology of the facial nerve and related structures. Part II: Embryology. *Ear Nose Throat J* 2003; 82: 764-774.

23. Gasser RF, Shigihara S, Shimada K. Three-dimensional development of the facial nerve path through the ear region in human embryos. *Ann Otol Rhinol Laryngol* 1994; 103: 395-403.
24. Weiglein AH. Postnatal development of the facial canal. An investigation based on cadaver dissections and computed tomography. *Surg Radiol Anat* 1996; 18: 115-123.
25. Eshraghi AA, Buchman CA, Telischi FF. Sensory auricular branch of the facial nerve. *Otol Neurotol* 2002; 23: 393-396.
26. Farrior JB, Santini H. Facial nerve identification in children. *Otolaryngol Head Neck Surg* 1985; 93: 173-176.
27. Akyıldız N. Kulak hastalıkları ve mikrocerrahisi. Ankara: Bilimsel Tıp Yayınevi, 2002; 215-332.
28. Terzis JK, Smith K. Repair and grafting of the peripheral nerve. McCarthy JG (ed). *Plastic Surgery*. 1. Baskı, Philadelphia: WB Saunders, 1990: 630-697.
29. Jackson CG, von Doersten PG. The facial nerve. Current trends in diagnosis, treatment, and rehabilitation. *Med Clin North Am* 1999; 83: 179-195.
30. Salame K, Ouaknine GE, Arensburg B, Rochkind S. Microsurgical anatomy of the facial nerve trunk. *Clin Anat* 2002; 15: 93-99.
31. Wetmore SJ. Surgical landmarks for the facial nerve. *Otolaryngol Clin North Am* 1991; 24: 505-530.
32. Barnes G, Liang JN, Michaels L, Wright A, Hall S, Gleeson M. Development of the fallopian canal in humans: a morphologic and radiologic study. *Otol Neurotol* 2001; 22: 931-937.
33. Proctor B, Nager GT. The facial canal: normal anatomy, variations and anomalies. I. Normal anatomy of the facial canal. *Ann Otol Rhinol Laryngol Suppl* 1982; 97: 33-44.
34. Ballenger JJ, Snow JB. *Otorinolaringoloji Baş ve Boyun Cerrahisi*. Şenocak D (Çeviren) s. 1153-1165, İstanbul, Nobel Tıp Kitabevi, 2000.

35. Johnson PC, Brendel K, Meezan E. Human diabetic perineurial cell basement membrane thickening. *Lab Invest* 1981; 44: 265-270.
36. Salame K, Ouaknine GE, Arensburg B, Rochkind S. Microsurgical anatomy of the facial nerve trunk. *Clin Anat* 2002; 15: 93-99.
37. Myers RR. Anatomy and microanatomy of peripheral nerve. *Neurosurg Clin N Am* 1991; 2: 1-20.
38. Crescitelli F. Nerve sheath as a barrier to the action of certain substances. *Am J Physiol* 1951; 166: 229-240.
39. Haftek J. Stretch injury of peripheral nerve. Acute effects of stretching on rabbit nerve. *J Bone Joint Surg Br* 1970; 52: 354-365.
40. Yoshimura M, Amaya S, Tyujo M. Experimental studies on the tractioninjury of peripheral nerves. *Neuro Orthop* 1989; 7: 1-7.
41. Asbury AK, Johnson PC. Pathology of peripheral nerve. Philadelphia: WB Saunders, 1978; 18-20.
42. Powell HC, Myers RR. Pathology of experimental nerve compression. *Lab Invest* 1986; 55: 91-100.
43. Sunderland S. The anatomy and physiology of nerve injury. *Muscle Nerve* 1990; 13: 771-784.
44. Nielsen ELK, Wormald J. Facial nerve palsy in mastoid surgery. *J. Laryngol Otol*, 1997; 111: 113-116.
45. Green JD, Shelton C, Brackmann DE. Surgical management of iatrogenic facial nerve injuries. *Otolaryngol Head Neck Surg* 1994; 111: 606-610.
46. Grabb WC. Median unlar nerve sutures: an experimental study comparing primary and secondary repair in monkeys. *J Bone Joint Surg* 1968; 50: 964-972.
47. Seckel BR. Enhacement of peripheral nerve regeneration. *Muscle Nerve* 1990; 13: 785-800.

48. Archibald P, Salessiotis AN, Winn SR. Basic fibroblast growth released from synthetic guidance channels facilitates peripheral nerve regeneration across long nerve gaps. *J Neurosci Res* 1986; 23: 232-289.
49. Wong BJ, Crumley RL. Nerve wound healing. An overview. *Clin North Am* 1995; 28: 881-895.
50. Bunge RP. The role of Schwann cell in trophic support and regeneration. *J Neurol* 1994; 242: 19-21.
51. Dellon AL. Wound healing in nerve. *Clin Plast Surg* 1990; 17: 545-570.
52. Carrol WR. Nerve grafting and neuromuscular transfers. *Otolaryngol Clin North Am* 1994; 27: 125-138.
53. Grafstein B. The nerve cell body response to axotomy. *Exp Neurol* 1975; 48: 32-38.
54. Povlishock JT, Christman CW. The pathobiology of traumatically induced axon injury in animals and humans, a review of current thoughts. *J Neurotrauma* 1995; 12: 555-564.
55. Ridet JL, Malhotra SK, Privat A, Gage FH. Reactive astrocytes: cellular and molecular cues to biological function. *TINS* 1997; 20: 570-577.
56. Stoll G, Trapp BD, Griffin JW. Macrophage function during Wallerian Degeneration of rat optic nerve, clearance of degenerating of myelin. *J Neurosci* 1989; 9: 2327-2335.
57. Freed WJ, de Medinacelli L, Wyatt RJ. Promoting functional plasticity in the damaged nervous system. *Science* 1985; 227: 1544-1552.
58. Fisch U. Total facial nerve decompression and electroneuronography. In silverstein H, Norrell H. *Neurological Surgery of the Ear*. Birmingham, AL: Aesculapius Publishing Co, 1977; 21-33
59. Hoffman PN, Lasek RJ. Axonal transport of the cytoskeleton in regenerating neurons: Constancy and change. *Brain Res* 1980; 202: 317-333.

60. Mira JC. Quantative studies of the regeneration of rat miyelinated nerve fibres: variations in the number and size of regenerating fibres after repeated localised freezings. *J Anat* 1979; 129: 77-82.
61. Kayaalp O. Rasyonel Tedavi Yönünden Tıbbi Farmakoloji. Ankara: Feryal Matbacılık 1993; 2566-2626.
62. Uhler TA, Frim DM, Pakzaban P, Isacson O. The effects of megadose methylprednisolone and U-78517F on toxicity mediated by glutamate reseptors in the rat neostriatum. *Neurosurgery* 1994; 34: 122-127.
63. Hilton G, Frei J. High-dose methylprednisolone in the treatment of spinal cord injuries. *Hear Lung* 1991; 20: 675-680.
64. Grogan PM, Gronseth GS. Practice parameter: Steroids, acyclovir and surgery for Bell's palsy. *Neurology* 2001; 56: 830-836.
65. Wolf SM, Wagner JH, Davidson S, Forsythe A. Treatment of Bell's palsy with prednisolone: a prospective randomized study. *Neurology* 1978; 28: 158-161.
66. Ertekin C. Klinik elektromyografi. İzmir: Ege Üniversitesi Matbaası, 1977; 24-32.
67. Gates GA. Facial paralysis. *Otolaryngol Clin North Am* 1987; 20: 113-131.
68. May M. Surgical rehabilitation of facial palsy: Total approach. *The Facial Nerve*. New York: Thieme, 1986; 248-278.
69. Saito H, Takeda T, Kishimoto S. Fasiyal nerve to facial canal cross-sectional area ratio in children. *Laryngoscope* 1992; 102: 1172-1176.
70. Fisch U, Eslon E. Total intratemporal exposure of the facial nerve: pathologic findings in Bell's palsy. *Arch Otolaryngol* 1972; 95: 335-341.
71. Nakashima S, Sando I, Takahashi H, Fujita S. Computeraided 3-D reconstruction and measurement of the facial canal and the facial nerve. I. Cross-sectional area and diameter: preliminary report. *Laryngoscope* 1993; 103: 1150-1156.
72. Briggs R, Mattox DE. Management of facial nerve in skull base surgery. *Otolaryngol Clin North Am* 1991; 653-657

73. Adour KK, Byl FM, Hilsinger RL Jr, Kahn ZM, Sheldon MI. The true nature of Bell's palsy: analysis of 1.000 consecutive patients. *Laryngoscope* 1978; 88: 787-801.
74. Abiko Y, Ikeda M, Hondo R. Secretion and dynamics of herpes simplex virus in tear and saliva of patients with Bell's palsy. *Otol Neurotol* 2002; 23: 779-783.
75. May M. Trauma to the fasiyal nerve. May M, ed. *The Facial Nerve*. New York: Thieme, 1986: 192-224.
76. Alkan S, Seven H, Şan B, Turgut S. Erişkinlerde fasiyal sinirin parotis bezi içindeki dallanma paterni ve retromandibuler venle ilişkisinin incelenmesi. *Turk Arch Otolaryngol* 2002; 40: 48-52.
77. Baxter A. Dehiscence of the fallopian canal. *J Laryngol Otol* 1971; 85: 587-594.
78. Şenel A, Kaya AH. Omurilik yaralanmasında farmakolojik tedavi. Kofralı E, Zileli M (editörler). *Temel Nöroşirürji*. 1. Baskı, 2. Cilt, Ankara: Buluş Tasarım ve Matbaacılık, 201; 1637-1641.
79. Hazama H, Tamaki H, Nomura A, Furukawa Y, Ustsuka H. Compression of the facial nerve. *Arch Otolaryngol* 1972; 95: 346-349.
80. Prescott CA. Idiopathic facial nerve palsy: the effect of treatment with steroids. *J Laryngol Otol* 1988; 102: 403-407.
81. Lieberman DM, Jan TA, Ahmad SO, Most SP. Effects of corticosteroids on functional recovery and neuron survival after facial nerve injury in mice. *Arch Facial Plast Surg* 2011; 13: 117-124.
82. Bansberg SF, McCaffrey TV. The effect of systemic triamcinolone acetimid on nerve repair. *Otolaryngol Head Neck Surg* 1987; 96: 158-164.
83. Austin JR, Peskind SP, Austin SG, Rice DH. Idiopathic facial nerve paralysis: a randomized, double-blind, controlled study of placebo versus prednisolone. *Laryngoscope* 1993; 103: 1326-1333.

84. Sullivan FM, Swan IR, Donnan PT, Morrison JM. A randomised controlled trial of the use of aciclovir and/or prednisolone for the early treatment of Bell's palsy: the BELLS study. *Health Technol Assess* 2009; 13: 1-130.
85. Xia F, Han J, Liu X, Wang J, Jianq Z. Prednisolone and acupuncture in Bell's palsy: study protocol for a randomized, controlled trial. *Trials* 2011; 12: 158.
86. Sekiya T, Shimamura N, Suzuki S, Hatayama T. Methylprednisolone ameliorates coclear nerve degeneration following mechanical injury. *Hear Res* 2001; 151: 125-132.
87. Karlıdag T, Yıldız M. Evaluation of the methylprednisolone and N-acetylcystein on anastomotic degeneration and regeneration of the facial nerve. *Auris Nasus Larynx* 2012; 39: 145-150
88. Yanılmaz M. Travmatik fasiyal paralizilerde, sinir iyileşmesi üzerine aminoguanidin, melatonin ve metilprednizolon etkileri. Doktora Tezi, Elazığ: Fırat Üniversitesi, Tıp Fakültesi 2009.
89. Yıldırım MA. Farklı etiyolojik faktörlere bağlı gelişen fasiyal sinir paralizilerinde metilprednizolon'un etkinliği. Doktora Tezi, Elazığ: Fırat Üniversitesi, Tıp Fakültesi 2012.
90. Nguyen H, Lim J, Dresner ML, Nixon B. Effect of local corticosteroids on early inflammatory function in surgical wound of rats. *J Foot Ankle Surg* 1998; 37: 313-318.

6. ÖZGEÇMİŞ

1981 yılında Elazığ'da doğdum. İlk ve orta öğrenimimi Elazığ'da Lise öğrenimimi Kırşehir'de tamamladım. 2005 yılında Fırat Üniversitesi Tıp Fakültesi'nden mezun oldum. 5 yıl pratisyen hekim olarak görev yaptım. 2010 yılında Fırat Üniversitesi Tıp Fakültesi Kulak Burun ve Boğaz Hastalıkları Anabilim Dalı'nda araştırma görevlisi olarak göreve başladım ve halen bu görevimi sürdürmekteyim. Evli ve 1 çocuk babasıyım.