

**T.C.
FIRAT ÜNİVERSİTESİ
TIP FAKÜLTESİ
KULAK BURUN BOĞAZ HASTALIKLARI
ANABİLİM DALI**

**TOPIKAL İNTRANAZAL MOMETASONE FUROAT'IN NAZAL
SEPTAL DOKULAR ÜZERİNE ETKİLERİ**

**UZMANLIK TEZİ
Dr. İsrail ORHAN**

**TEZ DANIŞMANI
Doç. Dr. Erol KELEŞ**

**ELAZIĞ
2009**

DEKANLIK ONAYI

Prof. Dr.

DEKAN

Bu tez Uzmanlık Tezi standartlarına uygun bulunmuştur.

.....

.....**Anabilim Dalı Başkanı**

Tez tarafımdan okunmuş, kapsam ve kalite yönünden Uzmanlık Tezi olarak kabul edilmiştir.

.....

Danışman

Uzmanlık Sınavı Jüri Üyeleri

.....

.....

.....

.....

.....

.....

TEŐEKKÜR

Kulak Burun Boğaz alanındaki uzmanlık bilgi ve becerisini kazandıran, mesleki, akademik ve sosyal tecrübelerini devamlı bizimle paylaşan ve yardımlarını esirgemeyen tez konumun seçiminde, değerlendirilmesinde destek ve yardımlarını esirgemeyen Doç. Dr. Erol KELEŐ baŐta olmak üzere anabilim dalı başkanımız deęerli hocam Prof. Dr. Őinasi YALÇIN, Prof. Dr. Üzeyir GÖK, Prof. Dr. İrfan KAYGUSUZ, Doç. Dr. Turgut KARLIDAĖ ve Yrd. Doç. Dr. Hayrettin Cengiz ALPAY'a teŐekkürü borç bilirim.

ÇalıŐtıđım dönem boyunca birlikte olduđum, kendilerinden mesleki bilgiler yanında sevgi, saygı ve dostluđa dair pek çok Őey öęrendiđim, daima desteklerini gördüđüm ikinci aile ortamımın deęerli üyeleri olan kliniđimizin uzman doktorlarına, asistan doktorlarına, hemŐirelerine, sekreterlerine ve personeline özellikle teŐekkür etmek isterim.

Ayrıca uzmanlık eđitimim boyunca yardımlarını esirgemeyen Prof. Dr. İrfan ORHAN'a, tez çalıŐmamdaki katkılarından dolayı Prof. Dr. Yasemin AÇIK ve Doç. Dr. Nusret AKPOLAT'a teŐekkür ederim.

Gerek uzmanlık eđitimim gerekse tezimin hazırlanması sırasında göstermiŐ olduđu sonsuz anlayıŐ ve fedakârlıklarından dolayı eŐime minnettarım.

ÖZET

Topikal intranasal kortikosteroidlerin kullanım endikasyonları arasında alerjik rinit, nonalerjik rinit, kronik rinosinüzit, rinitis medikamentoza ve nazal polipozis yer almaktadır.

Çalışmamızda sentetik bir glukokortikoid olan mometazon furoatın topikal kullanımını ve kullanım şekline bağlı olarak tavşan nazal septal dokularında oluşturduğu etkiler incelendi. Çalışma 35 Yeni Zellanda türü erişkin erkek tavşan üzerinde yapıldı. Tavşanlar, rastgele seçilerek dört gruba ayrıldı. Çalışma grubundaki hayvanlar (n=30) kendi aralarında direk nazal septuma, lateral nazal duvara ve nazal septum ile lateral nazal duvar arasından nazal pasaja üç ay mometazon furoat ve ringer laktat uygulanan grup olmak üzere alt gruplara ayrıldı. Üç ay sonrasında tüm gruplardaki tavşanlar sakrifiye edilerek, nazal septumlarından 5 µm kalınlığında kesitler alındı. Kesitler hematoksil-eosin ve masson-trichrome ile boyandıktan sonra mukozal ülserasyon, kartilaj hasarı, goblet hücre kaybı, mukoperikondrium ve kartilaj kalınlığı, fibrozis, silya kaybı, mukozal kalınlık, submukozal damarlanma ve inflamatuvar hücre infiltrasyonunun şiddeti yönünden ışık mikroskopu altında histopatolojik olarak değerlendirildi. Elde edilen veriler Kruskal-Wallis varyans analizi ve Mann-Whitney U testleri kullanılarak değerlendirildi.

Üç aylık mometazon furoat ve ringer laktat uygulaması sonrasında mukozal ülserasyon, kartilaj hasarı, mukoperikondrium ve kartilaj kalınlığı, fibrozis, mukozal kalınlık ve inflamatuvar hücre infiltrasyonunun şiddeti açısından gruplar kendi aralarında ve bazal grupla karşılaştırıldığında histopatolojik farklılık saptanmadı ($p>0.05$). Submukozal damarlanma açısından istatistiksel olarak anlamlı farklılık sadece bazal grup ile nazal septuma mometazon furoat uygulanan grup arasında saptandı ($p<0.05$). Ancak mometazon furoat uyguladığımız grupların tümünde goblet hücre kaybı ve silya kaybı olduğu görüldü. Şiddetli silya kaybı olan tavşanların %75'ini ise direk nazal septuma mometazon furoat uygulanan grup oluşturuyordu.

Çalışmamızda silya kaybı, goblet hücre kaybı ve submukozal damarlanma artışının, mometazon furoatın kullanımına bağlı olarak özellikle de mometazon furoatın nazal septuma uygulandığı grupta olduğu ortaya konuldu. Bu nedenle hastalar özellikle ilacın kullanım şekli açısından uyarılmalı ve eğitilmelidirler.

Anahtar Kelimeler: Tavşan, mometazon furoat, nazal septum

ABSTRACT

EFFECT OF TOPICAL

INTRANASAL MOMETASONE FUROATE ON NASAL SEPTAL TISSUES

Allergic rhinitis, nonallergic rhinitis, chronic rhinosinusitis, rhinitis medicamentosa, and nasal polyposis take place between the usage indications of topical intranasal corticosteroids.

The topical application of mometasone furoate which is a synthetic glucocorticoid, and the effects seen on the nasal septal tissues of rabbits subject to the application, were examined in our research. 35 New Zealand masculine rabbits were subject to the research. The rabbits were randomly chosen and divided into four groups. The subjects in the study group (n=30) were divided between each other through the direct nasal septum, lateral nasal wall, the nasal septum, and the lateral nasal wall into the nasal passage as subgroups of subjects each where mometasone furoate, and ringer lactate was applied for three months. The rabbits in all the groups were sacrificed after three months and incisions of 5 µm were taken from their nasal septums. The incisions were histopathologically examined under a light microscope; the volume of the mucosal ulceration, cartilage damage, goblet cell loss, mucoperichondrium and cartilage thickness, fibrosis, ciliary loss, mucosal thickness, submucosal vascularity, and inflammatory cell infiltration was examined after they were dyed with hematoxylin- eosin and masson-trichrome. The data obtained from this was evaluated with Kruskal-Wallis variation analysis and Mann-Whitney U tests.

After the mometasone furoate, and ringer lactate was applied for three months, no histopathologic difference was determined in the comparison of the basal group and the groups between each other from the point of the volume of the mucosal ulceration, cartilage damage, goblet cell loss, mucoperichondrium and cartilage thickness, fibrosis, ciliary loss, mucosal thickness, submucosal vascularity, and inflammatory cell infiltration ($p>0.05$). A meaningful difference was only statistical determined from the point of submucosal vascularity, between the basal group and the nasal septum mometasone furoate group ($p< 0.05$). However, goblet cell loss and ciliary loss was observed in all the groups where mometasone furoate was applied. 75

% of the rabbits with vehement ciliary loss were from the group on which direct nasal septum mometasone furoate was applied.

We've determined in our research that especially in the group where mometasone furoate was applied on the nasal septum an increase had occurred based on the use of mometasone furoate in the ciliary loss, goblet cell loss, and submucosal vascularity. Patients have to be alerted and trained in especially the usage of the medicine.

Key words: Rabbit, mometasone furoate, nasal septum

İÇİNDEKİLER

TEŞEKKÜR	iii
ÖZET	iv
ABSTRACT	v
İÇİNDEKİLER	vii
TABLO LİSTESİ	ix
ŞEKİL LİSTESİ	x
KISALTMALAR LİSTESİ	xi
1.GİRİŞ	1
1.1.Genel Bilgiler	2
1.1.1. Burun Anatomisi	2
1.1.1.1. İnternal Burun	2
1.1.1.2. Burnun Kanlanması	3
1.1.1.3.Burnun Lenfatikleri	5
1.1.1.4. Burnun İnervasyonu	5
1.1.2. Burun Histolojisi	6
1.1.2.1. Nazal Vestibulum	6
1.1.2.2. Respiratuvar Mukoza	6
1.1.2.3. Olfaktör Mukoza	7
1.1.3. Burun Fizyolojisi	8
1.1.3.1. Solunum Fonksiyonu	8
1.1.3.1.1. Solunum Havasının Şartlandırılması	8
1.1.3.1.2. Nazal Hava Akımı	10
1.1.3.2. Koku	11
1.1.3.3. Rezonatör Organ	12
1.1.3.4. Paranasal Sinüslerin Boşalımı	12
1.1.3.5. Nazal Refleksler	12
1.1.3.6. Bakterisid Bakteriostatik Etkisi	14
1.1.3.7. Estetik	14
1.1.3.8. Seks	14
1.1.4. Rinitler	15
1.1.4.1. Alerjik Rinit	15

1.1.4.2. Enfeksiyöz Rinitler	18
1.1.4.3. Diğer Rinitler	19
1.1.5. Nazal Polipozis	21
1.1.6. Topikal İntranazal Kortikosteroidler	24
2. GEREÇ VE YÖNTEM	30
3. BULGULAR	34
4. TARTIŞMA	40
5. KAYNAKLAR	47
6. ÖZGEÇMİŞ	56

TABLO LİSTESİ

Tablo 1. Üç ay sonrasında tüm gruplardaki silya kaybı sonuçları	35
Tablo 2. Üç ay sonrasında tüm gruplardaki submukozal damarlanma sonuçları	36
Tablo 3. Çalışmadaki deneklerin mukozal kalınlıklarının ortalama değerleri (μm)	37
Tablo 4. Çalışmadaki deneklerin mukoperikondrium ve kartilaj kalınlıklarının ortalama değerleri (μm)	38
Tablo 5. Üç ay sonrasında tüm gruplardaki goblet hücre kaybı sonuçları	38

ŞEKİL LİSTESİ

Şekil 1. Nazal septumun anatomik yapısı	3
Şekil 2. Nazal septal arteriyel dolaşım	4
Şekil 3. Tavşan burnuna özel aplikatör yardımıyla ilaç uygulanması	31
Şekil 4. Tavşan nazal septumunun lateral rinotomi tekniğiyle ortaya konulması	31
Şekil 5. Tamamen çıkarılmış tavşan nazal septumu	32
Şekil 6. Bazal grup tavşan septal mukozasının histopatolojik görünümü (H.E. X100)	34
Şekil 7. MF uygulamasını takiben üçüncü ay; şiddetli derecede silya kaybı (H.E. X100)	35
Şekil 8. MF uygulamasını takiben üçüncü ay; şiddetli derecede submukozal damarlanmada artış (H.E. X40)	37
Şekil 9. MF uygulamasını takiben üçüncü ay; şiddetli derecede goblet hücre kaybı (H.E. X40)	39

KISALTMALAR LİSTESİ

KS	:Kortikosteroid
RL	:Ringer Laktat
MF	:Mometazon Furoat
BUD	:Budesonid
BDP	:Beklametazon Dipropionat
FP	:Flutikazon Propionat
TAA	:Triamsinolon Asetonid
Ig	:İmmünglobulin
IL	:İnterleukin
cAMP	:Siklik Adenozin Monofosfat
VCAM	:Vasküler Hücre Adezyon Molekülü
NARES	:Eozinofilik Non-alerjik Rinit Sendromu

1.GİRİŞ

Alerjik rinit, immünglobulin E (IgE) bağımlı, Tip I aşırı duyarlılık reaksiyonu şeklinde ortaya çıkan; nöbetler halinde hapşırık, bol ve sulu burun akıntısı, burun tıkanıklığı ve kaşıntı ile karakterize nazal mukozanın enflamatuvar hastalığıdır (1, 2). Spesifik antijenle karşılaşma sonrası perennial veya mevsimsel formda ortaya çıkar ve ciddi eozinofil infiltrasyonu ile karakterizedir (1).

Günümüzde kortikosteroidler (KS) intravenöz, oral, inhaler, intranazal ve dermatolojik preparatlar olarak değişik formlarda kullanılmaktadır. Yüksek etkinliği, düşük sistemik biyoaktivitesiyle hızlı metabolize olan intranazal topikal KS'ler, ilk defa 1973 yılında perennial alerjik rinit tedavisinde kullanılmaya başlanmış ve sistemik KS'ler kadar etkili olduğu gözlenmiştir (3). Topikal KS'ler alerjik rinitte etkinliği kanıtlanmış ilaçlardır ve alerjene karşı oluşan cevabın erken ve geç fazını baskılayabildikleri ispatlanmıştır (4). İlk kullanılan steroid moleküllerinden sonra ikinci kuşak steroid bileşikler kullanıma sunulmuştur. Bu moleküller arasında mometazon furoat (MF), budesonid (BUD), beklametazon dipropionat (BDP), flutikazon propionat (FP) ve triamsinolon asetonid (TAA) yer alır.

Topikal intranazal KS'lerin kullanım endikasyonları arasında alerjik rinit dışında nonalerjik rinit, kronik rinosinüzit, rinitis medikamentoza ve nazal polipozis de yer almaktadır (4-8).

Rinit ve sinüzit tedavisinde enflamasyonu kontrol altına almak amacıyla yaygın bir şekilde kullanılan topikal steroidlerin klinik etkileri; enflamatuvar hücrelerin hava yolunda birikmesinin önlenmesi, lokal sitokin üretiminin selektif şekilde baskılanması, mediyatör salınımının inhibe edilmesi ve nazal mukoza yapısının onarılmasına bağlanabilir (9).

Mometazon furoatın, periferik CD4⁺ T kültür hücrelerinde IL-4 ve IL-5 üretimini inhibe ettiği ve in vitro olarak lökotrien üretimini baskıladığı gösterilmiştir (10-12). Topikal KS'lerin pro-enflamatuvar sitokinlerden olan IL-1, IL-2, interferon- α ve tümör nekroz faktör üretimini de azalttığı gösterilmiştir (13, 14). Mukozadan rahatlıkla emilebilmeleri, yarılanma ömürlerinin kısa olması ve karaciğerde metabolize edilmeleri nedeni ile topikal KS'lerin sistemik etkileri de çok azdır (15).

Birçok insan topikal KS'leri ara vermeden aylarca ve yıllarca kullanmaktadır. Nadir de olsa nazal septumun Kiesselbach alanında lokal irritasyonlar, kuruma,

kurutlanma, kanama ve septal perforasyon olabilir. Bu yan etkiler ise daha dikkatli bir uygulamayla hafifletilebilir (16).

Bu çalışmanın amacı sentetik bir glukokortikoid olan MF'nin topikal kullanımını ve kullanım şekline bağlı olarak tavşan septal dokularında oluşturduğu etkileri araştırmaktır.

1.1.Genel Bilgiler

1.1.1 Burun Anatomisi

1.1.1.1 İnternal Burun

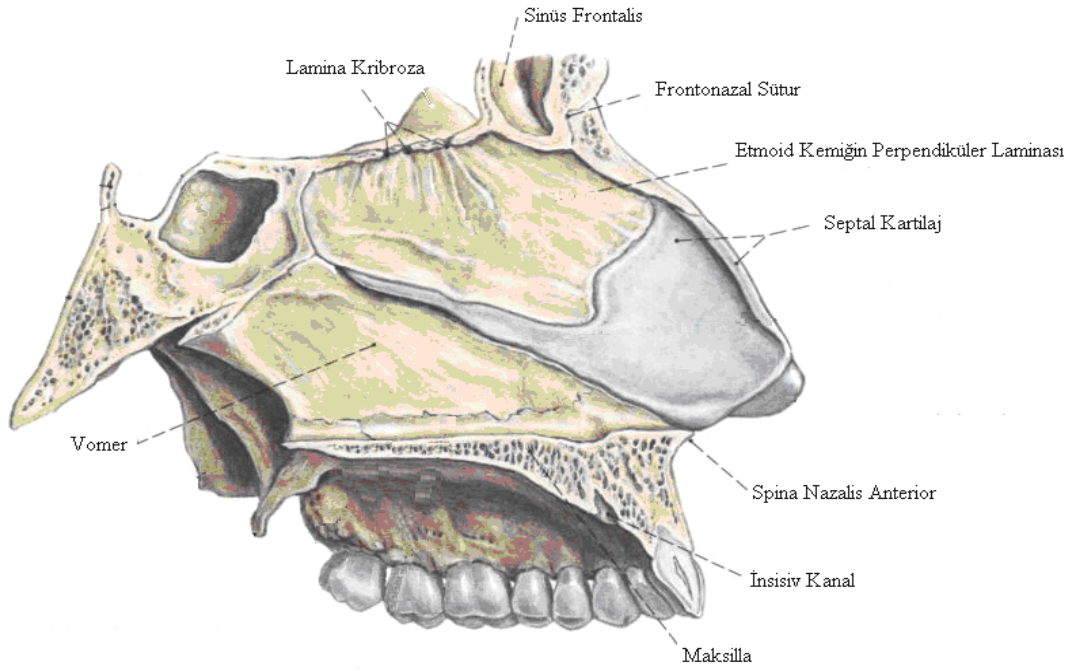
Burun, yüzün orta bölümüne yerleşmiş kıkırdak ve kemik yapılardan meydana gelen, üç yüzlü piramit şeklinde bir organdır. Dış yüzünde deri, deri altı dokusu ve kaslardan oluşan yumuşak doku örtüsü mevcuttur. İç yüzü ise müköz membran ve glandüler yapılarla kaplıdır.

Nazal kavite, apertura priformisten başlayıp, posterior koanada sonlanır. Nazal kavitenin tavanı önden arkaya doğru alar kıkırdaklar, üst lateral kıkırdaklar, nazal kemikler, frontal kemiğin nazal spini, etmoid kemiğin gövdesi ve sfenoid kemiğin gövdesi tarafından oluşturulur. Nazal kavitenin tabanının ön 3/4'ünü maksiller kemiğin palatal bölümü, arka 1/4'ünü de palatin kemiğin horizontal çıkıntısı yapar (17).

Nazal kavitenin iç duvarını nazal septum oluşturur. Nazal septum, önden arkaya membranöz, kıkırdak ve kemik kısım olmak üzere üç kısımdan meydana gelir. Kıkırdak kısmı septal kıkırdak oluşturur. Kemik kısmı ise etmoid kemiğin perpendiküler laminası ve vomer yapar. Etmoid kemiğin perpendiküler laminası, ince bir plaka şeklindedir. Üst kısmı önde frontal kemiğin nazal çıkıntısına yapışır. Daha arkada kribriform laminanın alt yüzüne tutunur. Arka kenarı sfenoid kemiğin krestine ile birleşir. Kaudal kenarı ise vomerin ön kenarına tutunur. Vomer ise kraniyal kısımda sfenoid kemiğe yapışır ve arka kenarı ile koananın medial kenarını oluşturur. Alt kenarı maksiller ve palatin krestine yerleşir. Ön kenarı daha kalındır ve perpendiküler çıkıntı ile kıkırdak septumun yerleşeceği bir oluk içerir (18, 19) (Şekil 1).

Nazal kavitenin dış duvarını ise maksilla, sfenoid kemiğin pterigoid çıkıntısı, palatin kemiğin perpendiküler laminası, lakrimal kemiğin iç yüzü ve konkalar oluşturur (17). Lateral duvarda önden arkaya doğru uzanan üç adet nazal konka

mevcuttur. Bazen dördüncü olarak konka süprema görülebilir. Üst ve orta konka etmoid kemiğe ait yapılar olmasına rağmen alt konka kendine has bir kemiktir. Üst ve orta konka arasındaki boşluğa üst meatus, orta ve alt konka arasındaki boşluğa orta meatus, alt konkanın altında kalan boşluğa ise alt meatus adı verilir (18).



Şekil 1. Nazal septumun anatomik yapısı

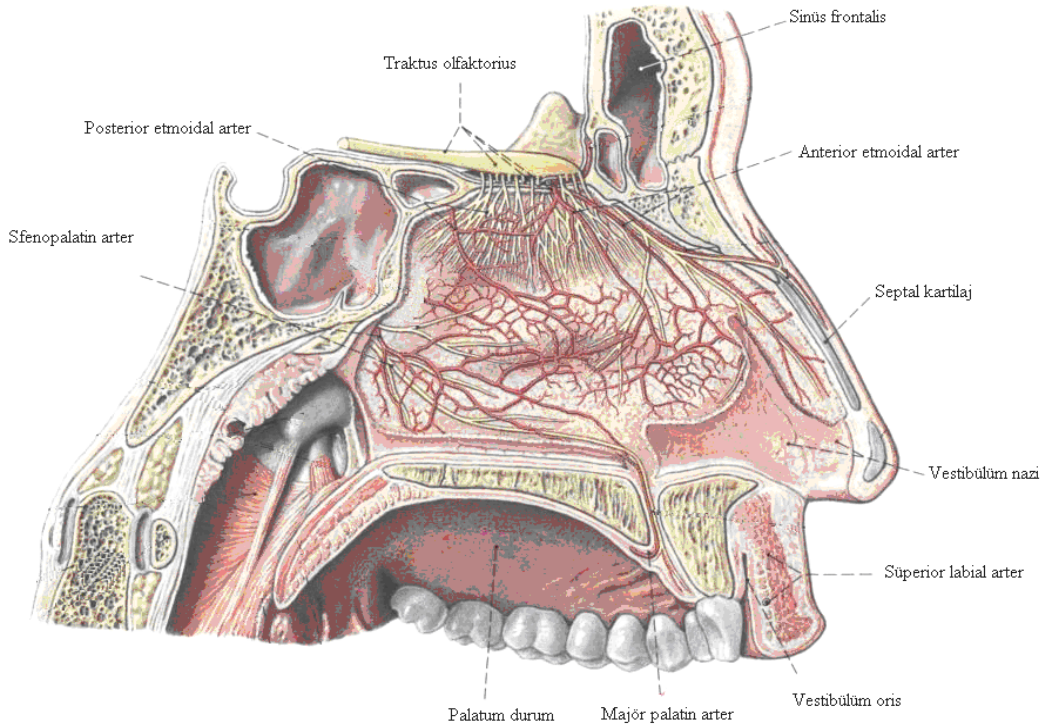
1.1.1.2. Burnun Kanlanması

Burun, hem eksternal hem de internal karotid arter sisteminden kanlanan bir organdır. Eksternal karotid arterin terminal dallarından olan internal maksiller arterin desenden palatin arter dalı lateral nazal duvara kan sağlar. Bu dal pterigopalatin kanaldan geçerek majör palatin foremenden çıkar. Alveolar prosesin medialinde öne doğru uzanır. İnsisiv foremenden geçerek anterior ve inferior nazal septuma ulaşır ve septal kanlanmaya katkıda bulunur. İnternal maksiller arterin majör bir dalı olan sfenopalatin arter ise orta konkanın hemen arkasındaki sfenopalatin foremenden nazal kaviteye giriş yapar. Alt ve orta konkalara, lateral nazal duvara kan sağlar ve etmoidal arter ile anastomoz yapar. Sfenopalatin arterin posterior septal dalı, sfenoid kemiğin altından geçerek septumun posteroinferior kısımlarına kan sağlar. Eksternal karotid arterin bir dalı olan fasiyal arter (eksternal maksiller arter), üst dudak

seviyesinde süperior labial arter dalını verir. Anterior nazal spinin hemen lateralinden burna giren bu arter, anterior nazal septuma ve nazal tabana giden septal dal ve burun kanadına giden alar dal olmak üzere ikiye ayrılır (20).

İnternal karotid arter, oftalmik arterin anterior ve posterior etmoidal dalları ile süperior septum ve süperior lateral nazal duvarın kanlanması sağlar. Posterior etmoidal arter, süperior oblik ve medial rektus adalelerinin arasından optik kanalın ortalama 6 mm anteriorundaki posterior etmoidal foremene girer. Etmoid sinüsleri çaprazlayarak ön kafa çukuruna, kribriform plate boyunca da aşağıya inerek buruna lateral ve septal dallar olarak uzanır. Üst konkanın ve ona bakan septal bölgenin kanlanması sağlar. Anterior etmoidal arter ise frontoetmoid sütür hattında ve optik kanalın ortalama 18 mm anteriorunda olan anterior etmoidal foremenden ön kafa çukuru yoluyla kribriform laminadan geçerek aşağıya doğru dallanır.

Sfenopalatin arter, anterior etmoidal arter, majör palatin arter ve süperior labial arterler septumun ön kısmındaki Little bölgesinde, Kiesselbach pleksusunu oluşturur (20) (Şekil 2).



Şekil 2. Nazal septal arteriyel dolaşım

Nazal kavitenin venöz kan sistemi ise aynı isimli arterlere paralel olup, üst kısmının venleri etmoidal venler ve oftalmik ven aracılığı ile kavernöz sinüse, arka kısmının venleri sfenopalatin ven aracılığı ile pterygoid venöz pleksusa, ön kısmının venleri ise anterior fasiyal ven aracılığı ile eksternal ve internal juguler venlere dökülür (17, 18, 20).

1.1.1.3. Burnun Lenfatikleri

Nazal piramit başlıca submental ve submandibuler lenf bezlerine drene olur. Nazal septumun anterioru, nazal piramit gibi submental ve submandibuler lenf bezlerine, septumun posteriorunun lenfatik drenajı ise retrofaringeal lenf nodlarına, buradan da üst derin juguler lenf nodlarına drene olur (17, 18, 20).

1.1.1.4. Burnun İnervasyonu

Burun eksternal bölümünün inervasyonu n. trigeminus'tan gelen n. infratroklearis, n. nazalis eksterna, n. infraorbitalis tarafından sağlanır.

Nazal fossanın ve paranasal sinüslerin inervasyonu ise n. trigeminus'un dalı olan n. etmoidalis anterior ve sfenopalatin ganglionun dalı olan n. sfenopalatina, n. greater palatina tarafından sağlanır (17).

Nazal müköz membranın vasküler reaksiyonu otonom sinir sistemi tarafından kontrol edilir. Sempatik fibriller süperior servikal gangliondan kalkan, internal karotid arter etrafında pleksus oluşturan postganglionik fibrillerdir. İnternal karotid pleksustan ayrılan derin petrozal sinir, pterigoid kanalda n. petrozus süperficialis majör ile birleşerek n. vidius'u oluşturur. Vidian sinir pterigopalatin fossadaki sfenopalatin gangliona gelir. Ancak sinaps yapmaz. Bu postganglionik liflerin dağılımı kesin olarak bilinmemektedir. Muhtemelen çoğu maksiller sinirin dalları yolu ile nazal ve oral mukozanın kan damarlarına vazomotor lifler olarak dağılırlar. Bu liflerin fonksiyonu vazokonstriksiyondur (17).

Parasempatik lifler süperior salivator nükleustan n. intermedius ile kalkan preganglionik fibrillerdir. Bu fibriller greater süperfisial petrozal sinir ve vidian sinir vasıtası ile sfenopalatin gangliona gelir. Burada sinaps yapan postganglionik lifler maksiller sinirin sfenopalatin dallarını izleyerek mukozaya dağılır. Bu sistem vazodilatatör ve sekretuar fonksiyona sahiptir (17).

1.1.2.Burun Histolojisi

Nazal mukozanın filtrasyon, ısı regülasyonu, nemlendirme ve koruma gibi fonksiyonları vardır. Bu nedenle burun içinde belli yerler, özel tipte epitel ile örtülüdür. Nazal kavite histolojik olarak vestibül, respiratuvar ve olfaktör bölüm olmak üzere üç bölümden oluşmaktadır.

1.1.2.1.Nazal Vestibulum

Burunun dış kısmını döşeyen deri her iki burun deliğinden içeriye doğru dönerek vestibülü döşer. Bu kısımda ter bezleri, yağ bezleri, kıl follikülleri ve sert kıllar vardır. Hava yoluna doğru uzanan bu kıllar, solunan havadaki toz parçacıklarını filtre ederler. Burun boşluğunun iç kısımlarına doğru gidildikçe keratinleşme azalır ve sonunda tümüyle kaybolur. Vestibülün derin bölümünde bu döşeyici epitel nonkeratinize stratifiye skuamöz tipe döner. Buradan sonra respiratuvar bölüm başlar (21).

1.1.2.2. Respiratuvar Mukoza

Nazal kavitenin bu kısmı goblet hücreleri içeren yalancı çok katlı silyalı kolumnar epitel ile örtülüdür. Epitel bir bazal lamina üzerinde yerleşmiştir. Müköz ve seröz bezler içeren bir bağ dokusu (lamina propria) tarafından desteklenmiştir. Goblet hücreleri ile bu bezlerden salgılanan sıvı, epitelin nemli kalmasını sağlar. Respiratuvar epitelde goblet hücreleri ve silyalı hücelere ek olarak bazal hücreler bulunur. Bu hücrelerin, diğer hücre tiplerine farklılaşabilen kök hücre olduklarına inanılır (21). Lamina propria özellikle nazofarinkse yakın kısımda küçük lenfatik doku öbekleri içerir. Bağ dokusu, kemik ve kıkırdağa yaklaştığında periosteum veya perikondrium ile devamlılık gösterir. Bu nedenle burun boşluğunda mukozanın periosteum ve perikondrium ile bağlantısını vurgulamak üzere, mukoperikondrium ve mukoperiosteum terimleri kullanılır. Burun boşluğunda önemli bir bölüme sahip olan nazal septum hiyalin kıkırdak ile kaplı lamellar kemikten oluşan plak yapısında bir bölmedir. Burun boşluğu yan duvarlarında bulunan üç kemik yapının müköz membranla örtülmesi ile konkalar oluşur.

Uzun kolumnar siliyer hücre, respiratuvar müköz membranın predominant hücresidir. Siliyer hücre bazal membrandan luminal yüzeye kadar uzanır. Yüzeyinde çok sayıda mikrovililer ve silyalar ihtiva eder.

Silya yaklaşık 6 mikrometre uzunluğunda, 0,3 mikrometre genişliğindedir. Her bir silya aksonema denen ve 9+2 tüp çiftleri şeklinde longitudinal dizilen mikrotübüller demetidir. Hücre yüzeyinde ortalama 200 kadar silya bulunur.

Silyalar hücre yüzeyinin hemen altında yerleşmiş bulunan bazal cisimlere tutunur ve dakikada 800-1000 arasında vuruş yaparlar. Silyaların bu hareketi ile mukus dakikada 3-35 mm hız ile nazofarinkse doğru itilir. Mikrovililer silyalardan daha küçüktür. Hareketli saçsı uzantılarla karakterizedir ve mikroflament yığınları ihtiva eder. Mikrovililerin fonksiyonunun temizlik olmadığı ancak hücre yüzeyini, büyük oranda artırdıkları düşünülür (21).

Respiratuvar epitelin lamina propriası küçük lenfatik doku toplulukları içerir ve arteriovenöz anastomozların yaygın olduğu vasküler pleksuslardan zengindir. Laminanın en alt tabakası, periost veya perikondriuma sıkı bir şekilde bağlanmıştır (22).

1.1.2.3. Olfaktör Mukoza

Olfaktör alan her bir nazal kavitenin çatısında süperior konkanın üzerinde bulunan sarımsı kahverengi bir alandır. Psödostratifiye kolumnar epitel ile örtülü olan bu alan genellikle üç tip hücre içerir. Bunlar destek hücresi, bazal hücre ve olfaktör hücrelerdir.

Destek hücreleri; apikal kısmı geniş, bazal kısma doğru daralan, uzun, ince, silindirik hücrelerdir. Nükleusları merkezde olup, yan yana sıralanırlar. Mukus örtüye uzanan çok sayıdaki ince, uzun mikrovilli ile komşu olfaktör hücrelere bağlanırlar. Supranükleer sitoplazmalar küçük golgi cisimciği ve lipofuksine benzer pigment granülleri içerir. Bu granüller mukozanın sarımsı kahverengi görünmesine neden olur. Destek hücrelerinin esas fonksiyonu temizlik değildir ancak yüzeylerinde bulunan birçok mikrovilli ile yüzeyi artırır. Aynı zamanda stimülasyondan sonra mukustan koku hücrelerinin uzaklaştırılmasında fagositik role sahiptirler.

Bazal hücreler koyu ovoid nükleusları olan küçük ve konik şekilli hücrelerdir. Dallanan sitoplazmik çıkıntıları destek hücrelerin tabanları arasından uzanır. Bu hücrelerin destek hücrelere farklılaşabilen kök hücreler olduğuna inanılır (21, 22).

Olfaktör hücreler, destek hücrelerin arasında düzenli bir şekilde dağılmış, bir hücre gövdesi, yüzeye uzanan bir dendriti ve altta lamina propriaya uzanan bir aksonu olan bipolar hücrelerdir. Apikalde hücre daralır ve üzerindeki dendrit

genişleyerek olfaktör vezikül adı verilen küçük bir şişkinlikle sonlanır. Bu vezikülden, bazal gövdeleri vezikül sitoplazmasında kalacak şekilde, 6-10 adet olfaktör silya çıkar. Mukoza yüzeyine paralel olarak uzanan bu hareketsiz, uzun silyalar duyu reseptörleridir. Olfaktör silyalar respiratuvar silyalar gibi 9+2 tüp çiftleri şeklindedirler. Ancak matür silyaların hareketsiz olmaları sebebi ile onlardan farklıdır. Silyalar koku için gerçek alıcı elemanlardır (21, 22).

1.1.3. Burun Fizyolojisi

Burunun solunum, koku alma ve konuşmada rezonans fonksiyonu yanında orta kulağın havalanması, paranasal sinüslerin boşalımı, tat alma ve estetik gibi birçok konuda fonksiyonu vardır.

1.1.3.1. Solunum Fonksiyonu

Burun solunum yollarının ilk organıdır. Burundan giren hava akciğer alveollerine kadar ulaşır.

Burun havayı iletirken, havanın geçişini fizik ve şimik denetimden geçirir. Bütün bu görevlere, burnun solunum görevleri adı verilir. Burun bu görevleri yaparken konkalardan yararlanır. Konkaların görevsel kontrolü ise otonom sinir sistemi ile gerçekleştirilir.

Sempatik ve parasempatik sistem çevre havasının, fizik ve şimik yapısına duyarlıdır. Parasempatik liflerin stimülasyonu burunda vazodilatasyon yaparak burun mukozasının şişmesine neden olur. Bu suretle nazal geçisi zorlaştırır. Aynı zamanda burun sekresyonlarında artma olur. Sempatik liflerin stimülasyonu ise vazokonstriksiyon ve nazal mukozada dolaşan kan miktarını azaltıcı etki gösterir.

Görüldüğü gibi burun, alt solunum yoluna hava geçmesini sağlayan pasif bir hava yolu değildir. Burundan geçen hava farinkse ulaşmadan önce, aktif bir denetimden geçerek alveollere ulaşır. Buna ilaveten az miktar hava da olfaktör epitele kadar gelerek koku alma duyusunu uyarır.

Burunun solunum fonksiyonları şu başlıklar altında incelenir.

1.1.3.1.1. Solunum Havasının Şartlandırılması

Burun, solunumun fizyolojik şartlar içinde yapılabilmesi için, üç önemli rol oynar. Bunlar solunum havasını ısıtmak, nemlendirmek ve solunum havasını yabancı cisimlerden süzmektir. Bu fonksiyonlar gözden geçirilecek olursa;

Isıtma: Burun -5 ile 55 °C’de olan havayı 31-37 °C’ye kadar çevirebilme özelliğine sahiptir. Bu ısıtma, ısının konveksiyon yoluyla nazal konkalardan solunan havaya iletilmesiyle olur. Nazal kavitedeki kan damarlarının karışık sistemi ve konkaların erektil yapı özellikleri inspire edilen havayı, ısıtmada çok önemlidir. Nazal konkaların kanlanması başlıca sfenopalatin arterle olduğundan, nazal konkalardaki kanlanma arkadan öne doğru olmaktadır. Solunan havanın önden arkaya doğru hareket etmesi ve kan akımıyla hava akımının ters yönlerde olması, ısı transferinin daha etkin bir şekilde olmasını sağlar. Solunum sırasında burundaki havanın sıcaklığının anteriordan posteriora doğru logaritmik bir şekilde arttığı gösterilmiştir (23). Burun aynı zamanda vücut sıcaklığı arttığında termoregülatör sistemin bir parçası olarak çalışır (17).

Nemlendirme: Solunan havanın su buharı ile yeterli saturasyonu, pulmoner surfaktanın korunması için de gereklidir. Bu nemlendirmenin temini, nazal müköz membranda, transüstasyon ve daha az olarak da goblet hücrelerinin salgıları ile başarılır. Mukus, epitel tabakasındaki goblet hücreleri ve lamina propria’daki serömüköz bezler tarafından salgılanır. Mukusun %95’i su olup, münin, glikoprotein ve karbonhidrat ihtiva eder. Ayrıca mukusta lizozim ve immunglobulin A da bulunmaktadır (24).

Mukus örtüsü burnun değişik bölgelerinde, değişik oranlarda olmak üzere silyalar tarafından geriye doğru taşınır. Silyalar dakikada 800-1000 arasında vuruş yapar. Silyalar üzerindeki mukus ise dakikada 3-35 mm hız ile ilerler. Mukus örtüsü submukozal glandlar tarafından saatte 2-3 kez yenilenir. Havanın nemlendirilmesi için mukus, ekspirasyon havasındaki su buharı ve nazolakrimal kanaldan buruna gelen sekresyon kullanılır. Kapillerlerdeki poruslardan yüzeye ulaşan serumun nemlendirme işlemi için ana kaynak olmadığı öne sürülmektedir (24).

Filtrasyon: Solunan havanın temizlenmesi iki aşamada gerçekleşir. Birinci aşamada havadaki büyük partiküller, nazal vestibüldeki kıllar ve nazal valv tarafından tutularak burun içine girmeleri engellenir. İkinci aşamada ise daha küçük partiküller burundaki mukus tabakasına yapışırlar ve burunda kalırlar. Bu aşamada hava akımının türbülant olması havayla temas eden mukoza yüzeyini artırır ve partiküllerin mukusa yapışma ihtimali de bu şekilde artmış olur. Partikül çapı 3

μm 'den daha büyük olan partiküller burnun ön kısmında, çapı 0, 5 μm ile 3 μm arasında olan partiküller de nazal mukus tarafından tutulabilmektedir. Çapı 0, 5 μm 'den daha küçük olan partiküller ise alt hava yollarına geçebilirler (17, 24).

1.1.3.1.2. Nazal Hava Akımı

Burun, alt solunum yollarına hava geçişini sağlayan irregüler yapılı bir tüpe benzetilebilir. Nazal kavitedeki hava akımı nazal kavitenin farklı yerlerinde, inspirasyonda, ekspirasyonda, istirahat halinde ve egzersiz sırasında farklı özellikler gösterir. İstirahat halindeki bir insanın inspirasyonu sırasında burunda daha çok laminar bir hava akımı söz konusudur. Egzersiz durumunda nazal hava akımının türbülansı artar.

İnspirasyon yaklaşık olarak iki saniye sürer. Nostrillerden içeri giren hava yukarıya doğru yönelir. Vestibül ve valv bölgesinden geçerken, nazal dorsuma neredeyse paralel olacak şekilde yukarı yönlü bir seyir izler. Valv bölgesini geçtikten sonra, 80-90° arkaya doğru dönerek daha yatay bir yol izlemeye başlar. Alt ve orta konkaların başlarına çarparak, orta ve daha az miktarda alt meatusa girer ve esas olarak nazal pasajın orta kısmında ilerler. Hava koana ve nazofarinkse doğru geldiğinde karşı taraftan gelen hava ile birleşerek 80-90° aşağıya doğru döner, farinks ve larinkse doğru ilerler (19).

İnspiratuvar hava akımının bu seyri nostrilin horizontal yerleşimi, vestibülün huniye benzer şekli, valv bölgesinin konumu ve nazal dorsumun eğimi gibi burun yapılarının anatomik özellikleri ile belirlenir. Bu nedenle anatomik yapılardaki değişiklikler hava akımının seyrini de etkiler.

Normal inspirasyon sırasında hava akımı hızı 2-3 m/s, valv bölgesinde ise 12-18 m/s civarındadır. Dar olan nazal valv bölgesini geçtikten sonra hava akımı daha türbülant bir şekil alır. Valvden sonra, nazal hava yolunun horizontal bölümünde havanın hızı yavaşlar. Hava akımının rotası ve türbülansın etkisi, hava ile mukoza arasındaki temasın daha uzun süreli ve verimli olmasını sağlar (19).

Ekspirasyon yaklaşık olarak üç saniye sürer. Ekspiratuvar hava akımı nazal kavite boyunca daha ventral bir seyir izler ve esas olarak alt meatusa ilerler. Bu durum, koananın neredeyse vertikal olan konumu ve genişliği nedeniyle gerçekleşmektedir. İspirasyon havası kadar olmasa da ekspirasyon havasının bir bölümü olfaktör sahaya ulaşır.

Ekspiratuvar akım, esas olarak laminer tiptedir. Nazal kavite içerisindeki transnazal basınç farkı 40-80 pascalı aştığı zaman türbülans akım gerçekleşir. İstirahat halinde, posterior-anterior yöndeki basınç farkları küçüktür. Bu nedenle, hava akımı hızı düşüktür ve türbülans görülmez (19, 24).

1.1.3.2. Koku

Koku birçok amaca hizmet eder. Koku duyusu yiyeceklerin ve içeceklerin tadını ve damak zevkini belirler, zehirli ve bozulmuş gıdalara karşı uyarıcı rol üstlenir. Anne-çocuk ilişkisinde son derece önemli rol oynar. İnsan burnu 10.000'den fazla kokuyu alabilme ve 5.000'den fazla kokuyu birbirinden ayırt edebilme kapasitesine sahiptir (19).

Olfaktör nöroepitel, üst konka seviyesinin üzerinde, nazal pasaj tavanının anteriorunda 1-2 mm'lik dar bir oluğun içinde, hem lateral hem de medial duvarda yerleşecek şekilde bulunmaktadır. Dış çevreyle direk bağlantısı bulunan tek nöroepiteldir. Özelleşmiş bu epitel, değişmekle birlikte herbir nazal pasajda 200-400 mm² kadar yer kaplar ve toplam nazal mukozal alanın %2,5-3'ünü oluşturur (19, 21).

Yalancı çok katlı silindirik bir nöroepitel tabakası olma özelliği taşıyan olfaktör epitel; destek hücreleri, bazal hücreler ve olfaktör hücreler olmak üzere üç tip hücre tarafından oluşturulur. Olfaktör hücreler koku duyusunun algılanmasında temel görevi üstlenen, apikal ucu mukozal yüzeye doğru uzanan modifiye bir dentrit olan bipolar nöronlardır. Olfaktör nöronların afferent aksonları, küçük lif toplulukları halinde birleşir ve olfaktör bulbustaki ikinci sıra nöronlar ile sinaps yapar. Daha sonra etmoid kemiğin kribriform laminasındaki küçük deliklerden geçen myelinsiz sinir lifleri, frontal lobun altından ilerleyerek merkezi sinir sistemine koku duyusunu taşır (21).

Koku alma süreci, havadaki uçucu koku kimyasallarının olfaktör mukozayı kaplayan mukus içerisinde çözünmesi ile başlar. Olfaktör mukus içinde çözünen koku molekülleri, koku bağlayıcı protein olarak adlandırılan maddeler tarafından bağlanır. Bu bağlanmayla iletim mekanizması başlamış olur. Koku bağlayıcı proteinler, taşıdıkları koku molekülü ile birlikte olfaktör reseptör proteinlerine bağlanır. Adenilat siklaz enzimi aktive olarak siklik adenosin monofosfat moleküllerini (cAMP) açığa çıkartır. cAMP sodyum bağımlı iyon kanallarını aktive

ederek hücre içerisine bol miktarda sodyum girişini sağlar. Bu da olfaktör hücrenin depolarize olmasına ve bir aksiyon potansiyeli oluşmasına neden olur. Oluşan aksiyon potansiyeli hücrelerin aksonları tarafından olfaktör bulbusta doğru iletilir. Olfaktör bulbusta sinaps yapan nöronların taşıdığı ileti, daha üst merkezlere gönderilir (19, 21, 25).

1.1.3.3. Rezonatör Organ

Bilindiği gibi ses prodüksiyonu gırtlakta yapılır. Ancak sesin büyütülmesi ve artikülasyonu gibi bir takım işlevler vardır. İkincil işlevlerden rezonasyon olayına, burun ve paranazal sinüsler de katılır. Konuşma verisinde, burundan çıkması gereken havanın az veya gereğinden fazla olması kişinin ses kalitesini ileri derecede bozar. Nazal aerodinamiğin yüksek frekanslı seslerin ve “m”, “n” gibi ünsüz harflerin ayarlanmasında etkili olduğu belirtilmiştir. Velofaringeal yetmezlik hipernazal konuşmaya, nazal obstrüksiyonlar ise hiponazal konuşmaya yol açar (19).

1.1.3.4. Paranazal Sinüslerin Boşalımı

İçerisi mukoza ile kaplı her boşluğun bir ostiumu olması şarttır. Çünkü mukozal sekresyonların devamlı olarak taşınması ve boşaltılması gerekir. Burada basınç değişiklikleri ve siliyer hareket önemli rol oynar. Bu, ancak sinüs içinde havanın bulunması ile mümkün olabilir. O halde nazal boşluk havası ile sinüs havası arasında geçiş şarttır. İnspirasyon esnasında hava sinüslerden çıkarken, ekspirasyon esnasında sinüslere girer.

1.1.3.5. Nazal Refleksler

a. Hapşırık Refleksi

Glandların sekresyonu, konjesyon, şimik, fizik ve mekanik uyarılara cevap olarak trigeminal sinir liflerinin uyarılması ile başlar. Hızlı ve derin inspirasyonu takiben glottis kapanır. Basıncın artması ile birlikte glottis ani şekilde açılır ve burun yoluyla patlayıcı, kısa süreli bir ekspirasyon görülür. Refleksin gayesi burun pasajını açık tutmaya yöneliktir. Ağız ve daha çok burun tarafından dışarıya atılan kuvvetli hava sayesinde burun içerisindeki endojen ve ekzojen maddeler dışarıya atılmış olur.

b. Isı Regülasyon Refleksi

Solunum havasının şartlandırılması bölümünde bahsedilen mekanizmalarla burun -5 ile 55 °C'deki havayı 31-37 °C'ye kadar çevirebilme özelliğine sahiptir. Isıyı ayarlama önemli bir nazal görevdir. Vücudun diğer bölümlerinde olduğu gibi, burunda da ısı değişikliklerinden talamus ve hipotalamus sorumludur.

c. Nazopulmoner Refleks

Afferentleri nazal mukozadaki trigeminal sinir uçları, efferentleri ise vagal sinir lifleri olan ipsilateral bir reflekstir. Nazopulmoner refleks, bir taraftaki burun yan duvarı üzerindeki basıncın artmasıyla, ipsilateral tarafta pulmoner konjesyon olmasını sağlar. Özellikle yaşlılarda solunum güçlüğüne neden olabilir. Epistaksis gibi durumlarda nazal tampon yapılırken nazopulmoner refleks akılda bulundurulmalıdır.

d. Nazal Siklus

Burnun iki tarafındaki konkaların, her 2-7 saatte bir fizyolojik ve döngüsel olarak değişen konjesyon-dekonjesyon ritmine nazal siklus adı verilir. Bu sürede, burnun bir tarafında konjesyon, diğer tarafında dekonjesyon olur. Bir sonraki siklusta konjesyon ve dekonjesyon olan taraf değişir. Bu döngünün bir sonucu olarak total nazal direnç ve hava akımı değişmez.

Nazal siklusun, normal burun fonksiyonları olan 3-5 yaşından büyük çocukların ve erişkinlerin yaklaşık %80'inde var olduğu belirtilmiştir (19). Nazal siklusun varlığı uzun yıllardan beri bilinmesine rağmen, nazal siklusun amacı henüz net olarak anlaşılamamıştır. İpsilateral pulmoner fonksiyonla ilişkili olduğu öne sürülse de bu varsayım henüz kanıtlanamamıştır (17, 24). Eccles (26) savunma mekanizması ile ilişkili olduğunu öne sürmüştür. Bu hipoteze göre konjesyon fazında venöz sinüzoidlerin etrafındaki kaslar kasılarak eksudayı dışarı atmaktadır. Bu ise burnun temizlenmesine yardımcı olmakta, immünglobulin ve değişik mediyatörler salgılanması nedeniyle savunmayı artırmaktadır.

Normal nazal fonksiyonları olan bireyler, burnun toplam hava yolu direnci değişmediği için, nazal mukozanın değişen konjesyon-dekonjesyon ritmini genellikle fark etmezler. Septum deviasyonu gibi bir anatomik bozukluk varlığında ise konjesyon, deviasyonla aynı tarafta olduğunda siklik burun tıkanıklığı hissedilebilir. Nazal siklus, baş ve vücudun tüm pozisyonlarında görülebilir. Ancak,

insanın sağına veya soluna doğru yatması siklus etkisini baskılar. Vücudun bir tarafındaki basınç artışı, aynı taraftaki nazal pasajda refleks nazal konjesyona neden olmaktadır. Bu durumda, altta kalan nazal pasajda konjesyon olurken, üsttekinde ise dekonjesyon olur. Nazal siklus, siliyer vuru üzerinde etkili değildir, ancak mukosiliyer transportu etkileyebilir (19).

Nazal siklus, adrenerjik sistem tarafından kontrol edilir. Beyin sapında yerleşen merkezi kontrol mekanizması ile düzenlenir. Rinosinüzit ve alerjik rinit gibi inflamasyona neden olan hastalıklar, hormonlar, hamilelik, korku ve seksüel aktivasyon nazal siklusta değişikliğe neden olan faktörlerdir. Ayrıca antihistaminikler ve antikolinergikler gibi bir çok ilaç da nazal siklusunu etkiler (24).

1.1.3.6. Bakterisid Bakteriostatik Etkisi

Kemirgenlerde ve diğer birçok memeli hayvanda nazal hava yolu, lenfatik doku açısından çok zengindir. Bu durum, insanlarda farklıdır ve lenfatik doku makroskopik olarak tonsillerde ve nazofarinkste sınırlanmıştır. Bununla birlikte, nazal sekresyonlar immünolojik özellikleri bulunan IgA, IgG, IgM, IgE gibi immünglobulinler, lizozim ve laktoferrin gibi enzimler, komplemanlar gibi koruyucu proteinler yoluyla hümmoral immünitenin koruması altındadır. Mukozal seviyede ise antijen sunucu hücreler ile B ve T lenfositler hümmesal immünitede rol oynayarak bakteriler, virüsler, mantarlar, alerjenler ve benzeri patojenlere karşı savunma sağlar (19).

1.1.3.7. Estetik

Burun fonksiyonel görevlerinin yanısıra, yüzün ortasında yer alması nedeniyle yüzde en çok dikkat çeken oluşumlardan biridir. Tarih boyunca ve değişik kültürlerde yüzün güzellik-çirkinlik algısında, burnun önemi her zaman olmuştur. Burun şekli, yüz görünümünde belirleyici rol oynamakta, sosyal ilişkilerde ve davranışlarda önemli ölçüde etkili olabilmektedir. Ayrıca burun yapısındaki şekil bozuklukları psikozlara ve bunalımlara yol açabilmektedir.

1.1.3.8. Seks

Doğada seks fonksiyonu, koku duyası ve burun ile çok yakın ilişkidir. Bir takım canlılar çıkardıkları kokular vasıtası ile karşı cins tarafından kolayca bulunur veya karşı cinsin ilgisini çekerler. İnsanda da erotik uyarılarla birlikte burun akıntısı,

hatta ek olarak epistaksis görülebilmektedir. Ayrıca yüzyıllardır devam eden parfüm ve koku tüketimi doğadaki gereksinimin bir taklidi gibidir (25).

1.1.4. Rinitler

Rinit; burun tıkanıklığı, burun akıntısı, hapşırma ve kaşıntı belirtilerinden bir veya birkaçı ile karakterize burun mukozasının enflamasyonudur (27). Etiyolojik açıdan çok geniş bir spektruma sahip olan rinitlerin, sınıflandırılması zor olsa da, rinitlerde alınacak önlemlerin seçiminde ve uygulanacak tedavilerin planlanmasında mutlaka göz önünde bulundurulması gereken kesin bazı etiyolojik faktörler vardır. Rinitler ana hatlarıyla etiyojisine göre şu şekilde sınıflandırılabilir (28).

A. Alerjik rinitler

1. Mevsimsel
2. Perennial

B. Enfeksiyöz rinitler

1. Akut
2. Kronik

C. Diğer

1. Eozinofilik Non-alerjik Rinit Sendromu (NARES)
2. Mesleksel
3. Hormonal
4. İlaça bağlı
5. İrritan faktörlere bağlı
6. Yiyeceklere bağlı
7. Emosyonel
8. Atrofik
9. Geriatrik
10. Diğer

1.1.4.1. Alerjik Rinit

Alerjik rinit, immünglobulin E (IgE) bağımlı, Tip I aşırı duyarlılık reaksiyonu şeklinde ortaya çıkan; nöbetler halinde hapşırık, bol ve sulu burun akıntısı, burun tıkanıklığı ve kaşıntı ile karakterize nazal mukozanın enflamatuvar hastalığıdır (1, 2).

Alerjik rinit oluşabilmesi için organizma dışından gelen bir alerjen, bu alerjene karşı organizmada oluşmuş spesifik IgE antikorları ve bu antikorların mast

hücreleri duvarına bağlanmış olması gereklidir. Alerjen vücuda çoğunlukla inhalasyon yoluyla girer ve mast hücresi ile karşılaşması solunum yolu mukozasında gerçekleşir. Vücuda giren alerjenler, antijen sunucu hücreler tarafından, CD4⁺ T lenfositleriyle tanışırılır. Dolaşımdaki CD4⁺ T hücreleri bu tanışmanın ardından IL-3, IL-4, IL-5 ve GM-CSF gibi sitokinleri salgılamaya başlar. IL-4, dolaşımdaki B lenfositlerine bağlanarak onların aktive olmasını sağlar. Aktive olan B lenfositleri ise olgunlaşarak plazma hücrelerine dönüşür. Bu plazma hücreleri de, tanıştırılmış olan alerjene özgü IgE antikorlarını üretir. Spesifik IgE antikorları, dokudaki mast hücreleriyle dolaşımdaki bazofillerin hücre duvarlarındaki reseptörlerine bağlanır. Böylece organizma belirli bir alerjene karşı duyarlı hale gelmiş olur (29-31).

Daha sonraki bir dönemde eğer bu alerjen yeniden vücuda girecek olursa alerjik olaylar zinciri başlar. Alerjenin mukozal bariyeri geçip dokuda ona özgü IgE antikorlarıyla yüklü mast hücrelerine bağlanması ve mast hücrelerinin degranüle olması zincirin ilk basamağını oluşturur. Bunun sonucunda histamin, triptaz, kimaz, kimogenaz ve heparin gibi önceden hazır mediyatörler ile prostaglandinler ve lökotrienler gibi sentezlenmiş mediyatörler açığa çıkar. Bu mediyatörler, damar geçirgenliğini artırarak sulu burun akıntısı ve intranazal ödeme, submukozal bezleri uyarak mukus salgısının artmasına, arteriovenöz anastomozları genişleterek nazal konjesyona, duyarlı sinir uçlarını uyarak nazal kaşıntıya ve refleks yolla hapsirik nöbetlerinin başlamasına neden olur (30). Anlatılan olayların tümü 1-2 dakika içinde ortaya çıkar ve gelişen bu alerjik reaksiyona erken ya da ani alerjik yanıt adı verilir. Hastaların büyük bir bölümünde, bu dönemde çoğunlukla hapsirik, sulu burun akıntısı ve nazal kaşıntı semptomları vardır. Burun tıkanıklığı henüz belirgin hale gelmemiştir.

Mast hücresi degranülasyonu ile serbestleşen sitokinler, vasküler hücre adezyon molekülü (VCAM) ve e-selektin gibi adezyon moleküllerini aktive eder. Ayrıca bazı sitokinler eozinofillerin kemotaksi yeteneğini artırır. Bu sitokinlerin ve adezyon moleküllerinin etkisiyle, mukozada başta eozinofiller olmak üzere nötrofil, bazofil ve daha geç dönemlerde T lenfositler ve makrofajlardan oluşan hücre infiltrasyonu başlar. Dört-sekiz saat içinde, dokudaki bu enflamatuvar hücreler aktif hale geçerek bu kez kendi mediyatörlerini salgılamaya başlar. Aktif hücreler salgıladıkları mediyatörler aracılığıyla ilk olarak ani alerjik yanıt sırasında gelişen

enflamatuvar reaksiyonları yeniden başlatır. Böylece enflamatuvar reaksiyon giderek şiddetlenir. Bu tip alerjik reaksiyona geç dönem alerjik yanıt adı verilir. Semptomlar ani alerjik yanıt dönemine benzemekle beraber, bu dönemde burun tıkanıklığı yakınması daha belirgindir (28, 30, 32).

Alerjik rinit semptomları burunda kaşıntı, hapşırık, sulu burun akıntısı ve burun tıkanıklığı gibi spontan ya da tedaviyle düzelebilen semptomlardır. Bunlara baş ağrısı, koku alma bozukluğu ve birlikte görülebilen diğer hastalıkların şikayetleri de eşlik edebilir.

Semptomların görüldüğü döneme göre alerjik rinit, mevsimsel veya perennial olabilir. Mevsimsel alerjik rinit spesifik bir aeroalerjenin belirli bir mevsimde ortaya çıkması ile başlar ve bu alerjenler coğrafi bölgelere bağlı olarak değişiklik gösterir. Perennial alerjik rinit semptomları genellikle yıl boyunca devam eder ve genellikle ev içi kökenlidir. Burun tıkanıklığı ve özellikle postnazal akıntı yakınmaları ön plandadır. Alerjik rinit, sinüzit veya nazal polipozis ile birlikte bulunabileceğinden bunlara ait semptomlara da rastlanabilir.

Hastaların muayenesinde burun girişinde kızarıklık, ödemli ve zaman zaman soluk görünümlü konkalar, nazal kavitede ve orofarenkste değişen renk ve kıvamda akıntılar saptanır. Bu bulgular spesifik değildir ve diğer rinitlerde de görülebilir. Alerjik selam, alerjik pırıltı, Dennie-Morgan çizgileri, ipeksi uzun kirpikler gibi alerjik rinite özgü bulguların ve eğer varsa alerjik konjunktivite ait göz bulgularının saptanması tanıda çok yardımcıdır (30).

Alerjik rinitlerin tanısında öykü ilk sırada gelir ve çok önemlidir. Ailevi alerji, daha önceden geçirilmiş alerjik ataklar sorulmalı, çeşitli alerjenlerin semptomların başlaması ile ilgisi araştırılmalıdır. Tanı dikkatli bir şekilde alınan hikaye, semptom ve fizik muayene ile konulur. Muayene bulguları sıklıkla spesifik değildir. Nazal muayenede saptanan bulgular çoğunlukla diğer rinitlerde görülenler ile benzerlik göstermektedir. Alerjik rinit tanısında deri testlerinin güvenilirliği tartışmalıdır (30).

Alerjik rinit tedavisinde alerjenden korunma ve çevre kontrolü, medikal tedavi, immünoterapi ve yardımcı cerrahi girişimler olmak üzere 4 yaklaşım vardır. Bu tedavi modelleri hastanın durumuna göre tek ya da birlikte uygulanabilir. Topikal KS spreyler alerjik rinitin ilaçla tedavisinde en sık kullanılan ajanlardır (30, 33-36).

1.1.4.2. Enfeksiyöz Rinitler

Rinitler arasında alerjik rinitlerden sonra en büyük grubu enfeksiyöz rinitler oluşturur (30). Enfeksiyöz rinitler, patojen mikroorganizmaların ya da burun savunma mekanizmalarında, çeşitli nedenlerle oluşan bozulmalar sonucu normalde patojen olmayan mikroorganizmaların neden olduğu nazal mukoza inflamasyonlarıdır. Akut ya da kronik olmak üzere ikiye ayrılırlar (27).

Akut Enfeksiyöz Rinitler

Akut enfeksiyöz rinitler, non-alerjik rinitler arasında en çok bilinen alt tiptir. Birçok mikroorganizma enfeksiyöz rinite yol açarken en sık etken viral ajanlardır. Viral ajanlar içerisinde rinovirüs, respiratuvar sinsityal virüs, parainfluenza virüs, influenza virüs ve adenovirüs en sık rastlanan ajanlardır (37). Viral akut rinitler, eğer bakteriyel bir süperenfeksiyon gelişmezse genellikle 7-10 günde kendiliğinden düzelir. Ancak vakaların %5-10'unda semptomlar üç haftaya kadar uzayabilir. Virüsler siliyer aktiviteyi bozarak sekonder bakteriyel enfeksiyon gelişimini kolaylaştırır. Akut bakteriyel rinit, viral rinitlerin üstüne süperenfeksiyon şeklinde veya tek başına ortaya çıkabilir (38).

Normal koşullarda nazal kavite florasında bulunan bakterilerin mukozal bütünlük, mukusun koruyucu özellikleri ve siliyer aktivite nedeniyle hastalık oluşturması mümkün değildir. Viral rinitlerin seyri sırasında mukozal bütünlüğün bozulmasıyla epitel tabakasında oluşan açıklıklar bakterilerin dokuya geçerek hastalık oluşturmaya neden olur. Bakterilerin önceden bir viral enfeksiyon olmaksızın doğrudan rinit tablosuna neden olmaları nadirdir (30).

Viral rinitlerin seyri sırasında oluşan sekonder bakteriyel rinitlerde en sık izole edilen bakteriler; *Streptococcus pneumoniae*, *Haemophilus influenzae*, *Staphylococcus aureus*, A grubu beta hemolitik streptokoklar ve *Moraxella catarrhalis*'tir (30).

S.aureus nazal vestibüldeki pilosebase foliküllerde son derece ağırlı seyreden bir enfeksiyona sebep olur. Fronkülöz adı verilen bu hastalıkta oluşan ağırlı endurasyon 4-5 gün içinde kendiliğinden drene olur ve pürülan materyal açığa çıkar. Fronkülöz geliştiğinde, anguler ve süperior oftalmik venler yoluyla kavernoöz sinüste komplikasyona yol açabileceğinden, sistemik antibiyotikler de dahil olmak üzere,

derhal medikal tedaviye başlanmalıdır. Cerrahi drenaj gerektiren kolumella apsesi de fronkülozun komplikasyonları arasındadır (39).

Kronik Enfeksiyöz Rinitler

Akut enfeksiyöz rinit semptomlarının üç aydan daha uzun sürmesi halidir. Kronik enfeksiyöz rinitler seyrek karşılaşılan ve kendilerini sınırlamayan spesifik enfeksiyonlar şeklinde görülürler. Bu enfeksiyonlar arasında difteri, rinoskleroma, lepra, tüberküloz, sifilis ve ruam gibi hastalıkların seyri sırasında görülen rinit tabloları sayılabilir (32). En sık bulgular granülomlar ya da granümatöz reaksiyonlardır. Bu gruptaki etken mikroorganizmalar genellikle özel boyama yöntemleri ile tespit edilebilir. Yabancı cisimler de benzer reaksiyonlara neden olabilir. Bu hastalıklar burun içinde ülserasyon, nekroz ve kitle oluşumuna neden olurlar. Doku örnekleri tümöral hastalıklar yönünden histopatolojik olarak incelenmeli, mikobakteriler ve mantar enfeksiyonlarının araştırılması için ise boyama ve kültürler yapılmalıdır (32, 38).

1.1.4.3. Diğer Rinitler

Bu grupta NARES, mesleksi, hormonal, ilaca bağlı, iritan faktörlere bağlı, yiyeceklere bağlı, emosyonel, atrofik, geriatrik ve vazomotor rinit tabloları yer almaktadır.

Eozinofilik Non-alerjik Rinit Sendromu (NARES)

Hapşırık nöbetleri ve bol sulu burun akıntısıyla başlayan, burun tıkanıklığı ve hipozminin klinik tabloya süratle eklendiği, nazal sekresyonda eozinofillerin toplam lökosit sayısının %20'sini aşacak şekilde arttığı ve IgE bağımlı bir alerjinin bulunmadığı tipik bir nazal hiperaktivite sendromudur (30).

Eozinofilik Non-alerjik Rinit Sendromunun etiyolojisi bilinmemekle birlikte bazı teoriler öne sürülmüştür. Nazal sekresyonlardaki eozinofil sayısının yüksekliği, dikkatin eozinofiller üzerinde yoğunlaşmasına neden olmuştur. NARES'de eozinofillerin yoğunlukta olduğu, buna karşın mast hücreleri ve bazofillerin sayıca artmadığı ve nörolojik kökenli olduğu sanılan bir enflamasyon vardır. Eozinofillerin aktive olarak mukozada birikmesine ve salgıladıkları MBP (Majör Basic Protein) ve ECP (Eosinophilic Cationic Protein) gibi mediyatörlerle hücrede birikme düzeylerinin daha da artmasına yol açan zincirleme olayların, nazal mukoza epitelinde irritasyon, yaşlılık veya diğer nedenlerle oluşan değişiklikler sonucu nötral

endopeptidaz enziminin inaktive olmasıyla başladığı düşünülmektedir. Bu enzim, sinir C liflerinde bulunan ve nörojenik bir enflamatuvar mediyatör olan P maddesinin inaktivatörüdür. P maddesi çok kuvvetli bir nöropeptid olup eozinofilleri aktive eder. Aktif P maddesinin miktarının artması, mukozadaki eozinofillerin aktive olarak kendi mediyatörlerini salgılamalarına yol açar. Bu mediyatörler aracılığıyla dolaşımdaki eozinofiller nazal mukozadaki enflamasyon bölgesine hücum eder, yaşam süreleri uzar ve aktivasyonları hızlanır. Aktif hale geçince inaktif eozinofillerde var olan, steroid reseptörleri de kaybolabilir (30).

Eozinofilik Non-alerjik Rinit Sendromlu hastaların yaklaşık %70'inde semptomlar 20 yaşından sonra başlar. Kırk yaşın üzerindeki kronik rinitli hastaların %62.5'ini NARES'li hastalar oluşturur (39). Yani NARES bir yetişkin hastalığıdır. Atopi ve ailede alerjik rinit hikayesi yoktur (39).

Eozinofilik Non-alerjik Rinit Sendromlu hastaların tedavisinde ilk basamak, kişinin iritan çevre koşullarından korunmasıdır. Bunda başarılı olunamazsa medikal tedavi gündeme gelir. Hastalığın tanısı ne kadar erken konursa, medikal tedavinin başarılı olma şansı o kadar yüksektir. NARES'deki enflamasyonun anahtar hücresi olan eozinofillerin inaktif formlarının spesifik reseptörleri nedeniyle KS'lerden etkilenerek yaşam sürelerinin, kemotaksilerinin ve sayılarının azalması, steroidleri etkili ve önemli ilaç grubu olarak ön plana çıkarmaktadır. Ancak daha önce de belirtildiği gibi aktif duruma geçen eozinofillerde bu reseptörler kaybolabilmektedir. Bu nedenle eozinofillerin çoğunluğu aktifleşmeden, yani semptomlar henüz başlamışken tanı konması ve tedaviye başlanması, topikal nazal KS'lerin etkili olmasını sağlayacaktır. Tersine enflamasyon sahasındaki eozinofillerin çoğunluğu aktifleşerek steroid reseptörlerini kaybedecek olursa topikal KS'ler etkisiz kalacaktır (30).

Vazomotor Rinit (Nonalerjik ve Noneozinofilik Rinit)

Alevlenmeler ile karakterize, perennial seyir izleyen, ani başlayan ve genellikle kısa süren; burun tıkanıklığı, sulu nazal ve postnazal akıntı semptomları olan, alerji testlerinin negatif olduğu ve nazal sekresyonlarda eozinofillerin artmadığı, hiperaktif bir nazal mukoza hastalığıdır. Kişinin fizyolojik yapısının, psikolojik durumunun ve otonom sinir sistemi dengesinin, bu reaksiyonun şiddeti üzerinde etkili olduğu düşünülmektedir (30, 38).

Hastalarda semptomların başlamasına sıklıkla ani ısı ve hava basıncı değişiklikleri yol açmaktadır (39). Bu nedenle hastalık, ev ile ev dışı ortamlardaki ısı farkının arttığı sonbahar ve kış aylarında daha çok görülür. Vazomotor rinitte aniden başlayan semptomlar, tetikleyici faktörlerin ortadan kalkmasıyla kısa sürede kaybolur. Vazomotor riniti NARES'ten ayıran en büyük özellik semptomların ani başlayıp, kısa sürmesidir.

Vazomotor rinitin ayırıcı tanısında öykü önemlidir. Semptomların ortaya çıkışı ve seyri tipiktir. Spesifik deri testleri ve serumda spesifik IgE antikorları negatiftir. Nazal sekresyonlarda eozinofil artışı ve diğer enflamatuvar hücreler görülmez. Tedavisi semptomatiktir. Burun tıkanıklığı için topikal steroidli spreyleyler kullanılabilir (30, 38).

1.1.5. Nazal Polipozis

Nazal polipozis, burun ve paranasal sinüslerin muköz membranlarının kronik, enflamatuvar bir hastalığıdır. Saplı, düzgün, jelatinöz yuvarlak ya da üzüm salkımı şeklinde kitleler olup enflame mukozanın burun içine sarkmasıdır. Nazal polipozis, yani nazal kavitenin poliplerle dolması, yaşam kalitesini belirgin ölçüde etkileyebilen kronik bir hastalık olduğu için bu hastalık yüzyıllardır bilinmektedir (40).

Toplumda görülme sıklığı ortalama %1-4 civarındadır. İnsidansı erkeklerde daha yüksek olup 40 yaşından sonra anlamlı şekilde artmaktadır. Polipler, erişkin yaş grubu hastalığıdır. Erken çocukluk döneminde mevcut ise genellikle kistik fibrozis yada siliyer diskinezi ile ilişkilidir (40, 41).

Son yıllarda tanı ve tedavi yöntemlerinin ilerlemesi ile beraber nazal poliplere olan ilgi artmıştır. Nazal polipozis ile solunum sisteminin kistik fibrozis, astım, kronik rinosinüzit, aspirin intoleransı gibi çeşitli kronik hastalıklarla arasında bağlantı vardır. Lokal faktörlerin de rol oynamasına rağmen aslında nazal polipozis lokal bir hastalık olmaktan çok sistemik enflamatuvar bir hastalığın lokal olarak ortaya çıkışı olarak tanımlanabilir (42).

Etiyopatogenezi

Paranasal sinüs hastalıklarında anahtar bölge olarak kabul edilen osteomeatal kompleksi daraltan anatomik varyasyonlar polip gelişmesine zemin hazırlar. Mukoza ödemi polip oluşumuna yol açan temel patolojik durumdur. Tüm teoriler bu ödemin

nedenlerini açıklamaya çalışır. Enfeksiyon, alerji, aspirin duyarlılığı, kistik fibrozis ve inflamasyon yapıcı ve tetikleyici çeşitli etkenler submukozal ödeme neden olarak polip oluşumunda rol oynayabilir (43, 44).

Nazal polip gelişimine yol açtığı ileri sürülmüş başlıca faktörler şöyle özetlenebilir:

1. Aile öyküsü ve genetik yatkınlık
2. Atopi
3. Aerodinamik faktörler
4. Kronik lokal enfeksiyon
5. Müköz bezlerde değişiklik

6. Başka hastalıklar: Kistik fibrozis, aspirin duyarlılığı, astım, Kartegener sendromu gibi hastalıklar nazal polipozisle beraber bulunabilmektedir. Otonom dengesizlik, endokrin bozukluklar, anormal vazomotor cevabın da nazal polipozis oluşumuna katkı sağlayabileceği öne sürülmüştür (41, 43, 45).

Ayrıca son çalışmalarda araşidonik asit metabolizmasındaki bozukluğun, stafilkokkal enterotoksinlerin ve havada bulunan mantar sporlarının nazal polipozis patogenezinin katkısı üzerinde durulmuştur (41).

Semptom ve Bulgular

Hastaların en sık şikâyeti burun tıkanıklığıdır. Ancak hastalar genellikle burun tıkanıklığına yol açan nedenin farkında değildirler. Semptomlar yavaş geliştiğinden başlama zamanının hatırlanması zordur. Burun tıkanıklığıyla beraber baş ağrısı şikâyetinin de bulunması nadir değildir. Şikâyetler zamanla artarak anosmiyle sonuçlanabilen total obstrüksiyona ya da hiponazal konuşmaya neden olabilir. Anamnezde tat ve koku almada bozukluk olduğu, son zamanlarda horlama geliştiği yönünde şikâyetlerle sık karşılaşılır. Rinore bir başka görülebilen semptomdur.

Nazal polipozis tanısı rinoskopik muayene ile kolayca konur. Anterior rinoskopide düzgün yüzeyle, kirli sarı renkte şeffaf ve mobil, çoğu zaman birden fazla kitle varlığı büyük olasılıkla nazal polip olarak değerlendirilir. Son yıllarda burun muayenesinde endoskop kullanımının yaygınlaşmasıyla birlikte polip tanısı alan hasta sayısında da artış olmuştur. Polipler sıklıkla çift taraflı gelişirler. Polipler

dokunulduğunda hassas değildirler ve kolay kanamazlar. Genellikle etmoid sinüslerden kaynaklanıp orta meada görülürler.

Tanı

Nazal polipozis tanısında ilk aşama her hastalıkta olduğu gibi öykü alınmasıdır. Tanıda ikinci aşama, kulak burun boğaz ve baş boyun muayenesi ve anterior rinoskopide burun içinde poliplerin, sekresyonun ve enflamatuvar değişikliklerin görülmesidir. Anterior rinoskopide orta meatusta yerleşmiş küçük polipler olasılıkla görülmeyecektir. Bu nedenle hastalarda erken tanı amacıyla nazal endoskopların kullanılması gerekmektedir.

Nazal muayenede gözden kaçan polipler radyolojik incelemelerle görüntülenebilir. Tanıda en değerli yöntem paranazal sinüs bilgisayarlı tomografi incelemesidir. Bilgisayarlı tomografide infundibulumdaki küçük polipler bile görülebilir. Ayrıca yaygın polipoziste paranazal sinüslerde oluşan patolojik değişiklikler de saptanabilir (46).

Ayrıcı tanıda, özellikle unilateral poliplerde nazal ve paranazal sinüslerin malign ve benign tümörlerini düşünmek gerekir. Gliom, meningoensefalosel, anjiyofibrom çocuklarda daha fazla görülürken, erişkinlerde inverted papillom, kanser, lenfoma ve sarkom türleri akılda tutulmalıdır. Agresif gidiş, kanama olması, radyolojik incelemelerde kemik destrüksiyonunun görülmesi malignite lehinedir (46).

Tedavi

Nazal poliplerin tedavisi hala tartışmalıdır, tedavi zordur ve hayal kırıklığı yaratabilir. Kabul edilmiş herhangi bir tedavi algoritması yoktur. Medikal veya cerrahi tedavi uygulanacaksa konservatif mi yoksa agresif mi davranılması gerektiğine ilişkin değişik görüşler vardır. Bilinen bir gerçek vardır ki, altta yatan etiyolojik neden veya hastalık düzeltilmedikçe nazal polipler nüks edecektir. Nazal polipozis tedavisinin amaçları:

1. Nazal poliplerin temizlenmesi ya da küçültülmesi
2. Nazal hava yolu açıklığı ve nazal solunumun yeniden sağlanması
3. Rinit semptomlarının iyileştirilmesi
4. Koku almanın sağlanması
5. Nüksün önlenmesi

6. Mutlaka olmasa da sinüs patolojilerinin düzeltilip, drenaj ve ventilasyon fonksiyonlarının yeniden sağlanmasıdır.

Medikal Tedavi

Medikal tedavide KS'ler köşe taşıdır. Lokal etkili steroidler, sistemik steroidler kadar etkili olmasa da, güvenilirlikleri ve yan etkiden oldukça uzak olmaları nedeniyle ilk kullanılacak ilaçlardır (47). Uzun süreli topikal KS kullanımının klinik etkinliği çok sayıda plasebo kontrollü araştırmada ortaya konulmuştur (42, 44, 45, 47). Topikal KS'ler rinit semptomlarını azaltmasının yanında, nazal solunumu düzeltir ve kısmen nüksü önlerler. Ancak koku alma duyusunun düzelmesinde ve sinüs patolojilerine hemen hemen hiç etkileri yoktur.

Sistemik steroidler, rinit semptomlarının iyileşmesi ve poliplerin küçülmesinin yanısıra koku alma duyusu ve paranazal sinüslere etkilidirler. Sistemik steroid tedavisi potansiyel yan etkileri nedeniyle dikkatli kullanılmalıdır. Bu yan etkiler, sistemik steroidlerin uzun süreli yüksek doz kullanımını engeller.

Cerrahi Tedavi

Nazal polipektomi sonrası rekürrens oranı %50-89 arasında olduğu için nazal poliplerin tedavisinde tek başına polipektomi yeterli değildir (48). Kısır döngünün kırılarak konjesyon, ödem ve mukozadaki malformasyonun çözülmesi için uygulanacak yöntem endoskopik sinüs cerrahisi olmalıdır. Cerrahi, konik sinüzitli olgularda ostiumları açacağı, inflamatuvar eksudayı azaltacağı ve bakteriyel kolonizasyonu azaltacağı için ayrıca önem kazanır. Nazal poliplerin tedavisi birçok klinikte esas olarak cerrahiyle çözümlenmeye çalışılsa da, rekürrenslerin %5-10 arasında olması ve dolayısıyla revizyon cerrahisi gerekmesi, mutlaka yardımcı bir medikal tedavinin de uygulanmasını zorunlu kılmaktadır (40, 46).

1.1.6. Topikal İntranazal Kortikosteroidler

Nazal hastalıklarda, sistemik yan etkilerinden korunmak ve hedef organa direk olarak ulaşmak amacıyla topikal KS'ler yaygın olarak tercih edilmektedir. Geniş mukozal alan varlığı, geçirici ve zengin vasküler özelliği, ilaçların karaciğerden ilk geçiş metabolizmasına uğramaları gibi avantajları burun mukozasında ilaç emilimini artırmakta, ilaç etkisinin başlamasını da hızlandırmaktadır. İdeal nazal topikal KS tüm nazal semptomlar üzerinde çok etkili,

kısa sürede etkisi başlayan, hasta kompliyansı yönünden günlük doz aralığı fazla olan, sistemik emilimi az, lokal yan etkisi bulunmayan preparattır (49).

Topikal KS'ler nazal mukozaya uygulandığında lipofilik yapıları ile hızla pasif diffüzyonla hücre içine geçmekte, sitoplazmada intraselüler KS reseptörlerine bağlanmaktadır. KS moleküllerinin reseptörlere afinitesi ilacın farmakokinetiği açısından önemlidir. Afinitenin fazlalığı ilaç etkinliğini artırmaktadır. Lipofilite de bu afiniteyi artırmaktadır. İnaktif durumda bulunan reseptör-KS kompleksi "heat shock protein (hsp90)"den kurtularak aktive olmakta ve hücre nükleusuna ulaşmaktadır. KS'ler buradaki genetik transkripsiyonu regüle etmektedir. Özellikle sitokin üretimine ait genlerin süpresyonu antienflamatuvar etkiyi ortaya koymaktadır. Bunu yaparken etki mekanizmasının üç yoldan biri ile olduğu ileri sürülmektedir (50):

1. Çeşitli genlerin promoter bölgelerindeki KS reseptör hassas bölgesi denen spesifik DNA kısımlarına bağlanır. Bu yolla inhibitör kappa-B ve metallotionein II-a transkripsiyonunu düzenler.

2. Transkripsiyon faktörü olarak çalışan bazı proteinleri etkiler ve böylece nükleer faktör kappa-B transkripsiyonunu engeller.

3. Adenozin ve Ürasil'den zengin bazı özel mRNA'ların transkripsiyonu ve stabilitesi üzerine de etkilidir.

Bu yollarla topikal KS'lerin nazal epitelde GM-CSF, IL-6, IL-8 ve RANTES (normal T hücrelerinin ortaya çıkması ve salınmasını düzenleyen faktör) seviyelerini düşürdüğü gösterilmiştir (36, 51).

Topikal olarak KS'lerin kullanımı 1950'li yıllarda hidrokortizon ve prednizolonun lokal olarak uygulanması ile başlamıştır. Fakat bu preparatların lokal kullanımında da sistemik olarak verilmesi gibi hipotalamik-pitüiter aksı baskıladığı tespit edilmiştir. 1960'larda deksametazon topikal olarak kullanılmış, yine aynı nedenle kullanımından vazgeçilmiştir. 1973 yılında sistemik etkileri az olan ve ilk gerçek topikal KS olan BDP'in kullanıma girmesi alerjik rinit tedavisinde dönüm noktası olmuştur. Bunu 1976'da flunisolide, daha sonra da BUD ve FP izlemiştir (2).

Günümüzde intranazal olarak en yaygın kullanılan preparatlar BDP, flunisolid, BUD, FP ve TAA'dir. MF yeni, etkin bir sentetik glukokortikoiddir. İn hale preparatları astımda, nazal topikal spreyi alerjik rinitli hastaların tedavisinde

başarı ile kullanılmaktadır (52, 53). Bu preparatlar, etkililik ve güvenilirlikleri açısından çok belirgin olmayan farklara sahiptirler (52, 53).

Bütün kortikosteroidler 21 karbon atomlu pregnan iskeleti içerirler. Genellikle C-17 karbonunda iskelete bağlanmış iki karbonlu bir radikal vardır. Tüm antiinflamatuvar KS'lerin birkaç ortak özelliği vardır. Bunlar 3. pozisyonda bir keton, 4 ve 5. karbonlar arasında unsatüre bağ, 11. pozisyonunda hidroksil ve 20. karbondaki keton bulunmasıdır. Bazı intranazal kortikosteroidler 6 ve 9. pozisyona eklenmiş halojen gruplara sahiptir. Deksametazon molekülünde 9. pozisyona florin eklenmesi kortikosteroid aktiviteyi 25 kat artırırken 16. pozisyona metil grubu eklenmesi mineralokortikoid aktiviteyi azaltmaktadır (54).

Kortikosteroidler içindeki en büyük farklılık D karbon zincirindeki 16., 17. ve 21. pozisyonundaki yer değişiklikleridir. Bu düzenlemeler genellikle sistemik yan etkileri azaltırken, topikal aktiviteyi arttırmaktadır (54, 55).

Mometazon Furoat için klorid grubu topikal antiinflamatuvar aktiviteyi arttırmaktadır. 21. pozisyonundaki klorid MF'ı esterazların parçalanmasına karşı dirençli hale getirir. 9. pozisyona klorid eklenmesi, KS reseptörlerine karşı afiniteyi artırır (56).

Topikal kortikosteroidler başta eozinofiller olmak üzere mast hücreleri, bazofiller, T lenfositleri ve antijen sunucu hücreler gibi, inflamatuvar hücrelerde var olan spesifik stoplazmik glukokortikoid reseptörlere bağlanarak bu hücrelerin sayısını, yaşam süresini ve aktivitesini azaltarak multifaktöryel etki gösteren antiinflamatuvar ajanlardır. T lenfositlerin ve T lenfositlerden sitokinlerin (IL-5, IL-6, IL-8, GM-CSF) sentezini inhibe etmektedirler. Sitokinler etiyoloji ne olursa olsun enflamasyonun başlamasında en önemli rolü oynayan mediyatörlerdir. Bu mediyatörler inflamatuvar hücreleri aktive etme ve varlıklarını devam ettirme gibi özelliklere sahiptir (51).

Topikal kortikosteroidler kan bazofillerinin dokuya hareketini engellerler. Bu hücreler histamin cevabı ile karakterize geç reaksiyonu indükleyen hücrelerdir. Alerjik rinitte, eozinofillerin dokuya geçişini ve aktivasyonunu inhibe ederler. Nazal epitelde alerjen uyarımı sonrası çok sayıda Langerhans hücresi oluşur. KS'ler nazal mukozadan ekstravazyonu engeller. Bu etki vasküler etkiden çok antiinflamatuvar etki olarak da değerlendirilebilir. KS'ler enflamasyonun birçok basamağında

etkilidir. Nazal mukozada eozinofil apoptozisini indükler, sitokin üretimini inhibe ederler (51). Bu şekilde keskin bir antienflamatuvar özelliğe sahiptirler. Nazal mukozadaki spontan veya kolinerjik mekanizmalar aracılığı ile ortaya çıkan glandüler sekresyonu azalttıkları da gösterilmiştir (57). İnflamatuvar sitokinler aracılığı ile artmış burun sekresyonunu da önleyici etkisi mevcuttur. Böylece burun akıntısı, burun tıkanıklığı ve hapşırığın dominant olduğu her türlü rinit tablosundaki semptomatik etkinliği de açıklanmış olur (51). Topikal KS'lerin plaseboya göre kan IgE seviyesinde belirgin bir düşüşe sebep oldukları gösterilmiştir. Düzenli topikal KS'lerin kullanımı sadece enflamatuvar süreci azaltmakla kalmaz, aynı zamanda IgE sentezini etkiler ve T hücrelerinin aktivasyonunu da baskırlar (49).

Topikal KS'ler mevsimsel ve perennial alerjik rinit, perennial non-alerjik rinit ve nazal polipozis tedavisinde etkilidirler. Özellikle burun tıkanıklığının iyileştirilmesinde etkileri fazladır. Mevsimsel alerjik rinitte birinci basamak tedavi olarak kullanılabilirler. Nazal polipozis tedavisinde intranazal KS'lerin semptomları hafiflettiği, polip büyüklüğünü ve cerrahi sonrası rekürrens yüzdesini azalttığı gösterilmiştir (6, 47).

Literatürde özellikle lokal kullanılan KS'lerin, hipotalamik-pitüiter-adrenal bez aksına ve çocuk gelişimi üzerine olan etkileri üzerinde durulmaktadır. Ancak önerilen dozlarda uzun süreli kullanıldığında topikal KS kullanımının sistemik yan etkilere sebep olmadığı gösterilmiştir (15). Yine de sistemik emilimi yüksek olan topikal KS preparatlarındansa düşük olan yeni formüle edilmiş topikal KS'lerin tercih edilmesi önerilmektedir (15). Topikal KS'lerin lokal yan etkileri irritasyon, kuruluk hissi, hafif epistaksis ve septal erozyonlardır. Bu etkilerin kullanılan preparatlardaki katkı maddelerinden olabileceği düşünülmektedir. Topikal KS'lerin mukozal atrofiye sebep olabilecekleri düşünülmüş, fakat mukozada atrofi oluşturacak kadar kalmadıkları ve böyle bir yan etkinin nazal kullanım için söz konusu olmayacağı sonucuna varılmıştır (51).

Topikal KS'ler, itici Freon gazı, aerosol, su ya da glikol solüsyonundaki mekanik pompalı sprey şeklinde uygulanırlar. İntranazal KS'lerin nazal mukozaya dağılımını sağlamak amacıyla ilk olarak Freon aerosolları kullanılmıştır. Sıyaçlı pompalı spreylere ise polietilen glikol ve propilen glikol içinde çözünebilen KS'leri dağıtmak için kullanılmış ancak burunda yanmaya neden olduğu için aquöz spreylere

ve saf doz formulasyonlar daha sık kullanılan metodlar haline gelmiştir. Çünkü aquöz sprey formlarının kullanılması intranasal ilaç dağılımını, basınçlı aerosollere göre daha uygun hale getirmiştir. Ayrıca aquöz sprelerin kullanılması müköz membranlarda daha iyi bir ilaç birikimi de sağlamaktadır (58).

İntranazal steroidlerin etkisi lipofilik oluşları ile doğru orantılıdır. Yani ne kadar lipofilik ise nazal mukozadan o kadar hızlı emilirler. Böylece glukokortikoid reseptörlerine daha hızlı bağlanır ve daha uzun süreli etki gösterebilirler. İntranazal steroidler lipofilisitelere göre; mometasone > fluticasone > beclomethasone > budesonide > triamcinolone > flunisolide olarak sıralanabilir. Bu nedenle MF KS reseptörlere karşı en yüksek afinite göstermektedir (59). Sistemik dolaşımda KS'lerin çoğu yüksek oranda plazma albuminlerine bağlanır. Plazma proteinlerine bağlanma, primer olarak albumine, genellikle lipofilik KS'lerde daha fazladır. Bir KS'nin lipofilik özelliği arttıkça, dağılım hacmi de artar. MF olağan dışı bir dağılım hacmine sahiptir bu da yüksek lipofilik özelliğine bağlıdır (58).

Topikal KS'lerin absorpsiyonu iki türdür. Birincisi terapötik yararlılığın tespit edildiği hedef bölgedeki (nazal) topikal absorpsiyon, diğeri ise sistemik absorpsiyondur. İntranazal uygulanan steroidlerin yaklaşık %20' si nazal mukozadan emilime uğrar (60). Topikal KS'lerin sistemik absorpsiyonu, yutularak gastrointestinal yoldan absorbe edilmesiyle veya nazal mukozadan kana geçerek absorbe edilmesiyle meydana gelir. Sistemik dolaşıma geçen bu miktar çok az olacağı için doğru kullanımda sistemik yan etki beklenmemelidir. Absorbe olan steroidin yan etki potansiyeli kullanılan steroidin cinsine bağlıdır. BUD gibi bazı KS'ler nazal mukozadan sistemik dolaşıma doğrudan absorbe olmaktadır. Buna karşın FP ve MF'nin lipofilik yapısından dolayı sistemik dolaşıma daha az geçtiği düşünülmektedir. FP ve MF preparatlarının sistemik dolaşıma geçen miktarı göz ardı edilecek kadar az olması nedeniyle uzun süreli tedavi gereken hastalarda ve çocuklarda tercih edilmelidir (2).

Uygulanan ilacın yutulan kısmının sistemik absorpsiyonu sistemik dolaşıma geçmeden önce karaciğer tarafından inaktive edilmiş olabilir. Sonuç olarak MF ve FP'nin oral biyoyararlanımı düşüktür çünkü gastrointestinal yoldan emilimi azdır ve yoğun ilk geçiş metabolizmasına sahiptir (56).

Çoğu topikal KS'ler için klirensler benzerdir, hepatik kan akım hızları da yakındır ve bu da özellikle karaciğer tarafından metabolize edilen ilaçlar için maksimum bir klirens sağlar. Sistemik dolaşıma geçen herhangi bir ilacın hızlı klirensi, terapötik aktivitesi topikal ise yüksek bir terapötik indekse sahip olarak düşünülür. Yarılanma ömrü klirens hızı ve volümün bir fonksiyonudur. En yüksek yarılanma ömrü FP için bildirilmiştir. MF ikinci en yüksek yarılanma ömrüne sahiptir, bunu BUD, FLU ve TAA takip etmektedir (56, 59).

Farmakodinamik parametreler olan sistemik dolaşıma geçiş, klirens ve yarı ömür gibi parametreler, topikal KS'lerin sistemik dağılımını değerlendirmede kullanılabilir. Düşük sistemik dağılımın minimal sistemik yan etkilere neden olacağı düşüncesi vardır. İntranazal BDP, BUD, FLU, FP, ve MF uygulanmasıyla ilgili araştırmalar, önerilen dozlardaki uygulamaların hipotalamo-pituiter-adrenal aks fonksiyonunda kayda değer bir etkiye sahip olmadığını göstermiştir. Bunun ise intranazal KS'lerin hepatik metabolizmalarının hızlı olmasına bağlı olduğu düşünülmektedir (61, 62).

Önerilen frekans günlük doz BDP, FLU ve BUD için günde iki kez, MF, FP ve TAA için ise günde bir kezdır. MF'nin günlük kullanım dozu yetişkinlerde ortalama 200-400 mikrogram arasındadır. 1200 mikrograma kadar çıkılabilir. Semptomlarda düzelme sağlandıktan sonra bu doz 50-100 mikrograma indirilebilir (63).

Nazal steroidler hücre içinde özel sitoplazmik glukokortikoid reseptörlerine bağlanarak etki göstermektedirler. Önce saatler içerisinde ilaç-reseptör kompleksi gen transkripsiyonunu ve hücre içine protein sentezini değiştirmektedir. Bu etki topikal steroidin günler içinde ortaya çıkan klinik etkisinden sorumludur. Topikal steroidli sprelerin etkilerinin başlaması için 5-7 günlük bir kullanım süresi gerekir ve etkileri kullanımın ikinci haftasında üst düzeye çıkar. Bu nedenle düzenli olarak kullanılmaları gerekir. Topikal KS'lerin gerekli tüm mukozal yüzeylere ulaşabilmesi için nazal kavitenin açık olması gerekir. Bu amaçla tedavi başlangıcında bir süre topikal dekonjestanların kullanılması yararlı olabilir (51, 63).

2. GEREÇ VE YÖNTEM

Bu çalışma, Fırat Üniversitesi Deneysel Araştırma Merkezi'nden (FÜDAM) temin edilen ağırlıkları 2500-3500 gr (ortalama 3000 gr) arasında değişen 35 Yeni Zellanda türü erişkin erkek tavşan üzerinde, Fırat Üniversitesi Tıp Fakültesi Etik Kurul'undan onay alınarak yapıldı. Tavşanlar, rastgele seçilerek dört gruba ayrıldı. Çalışma grubundaki hayvanlar kendi aralarında direk nazal septuma, lateral nazal duvara ve nazal septum ile lateral nazal duvar arasından nazal pasaja, üç ay MF ve Ringer Laktat (RL) uygulanan grup olmak üzere alt gruplara ayrıldı. İlaç dozu ve uygulanma şekline göre oluşturulan gruplar aşağıdaki gibi düzenlendi.

Grup 1 (Bazal grup, n=5): Topikal MF ve RL uygulanmayan grup.

Grup 2 (n=10):

Grup 2a (n=5): Her iki burun deliğine günde bir defa MF 5 µg/kg/gün üç ay süreyle direk nazal septuma özel aplikatör yardımıyla uygulanan grup.

Grup 2b (n=5): Her iki burun deliğine günde bir defa RL 5 µg/kg/gün üç ay süreyle direk nazal septuma özel aplikatör yardımıyla uygulanan grup.

Grup 3 (n=10):

Grup 3a (n=5): Her iki burun deliğine günde bir defa MF 5 µg/kg/gün üç ay süreyle lateral nazal duvara özel aplikatör yardımıyla uygulanan grup.

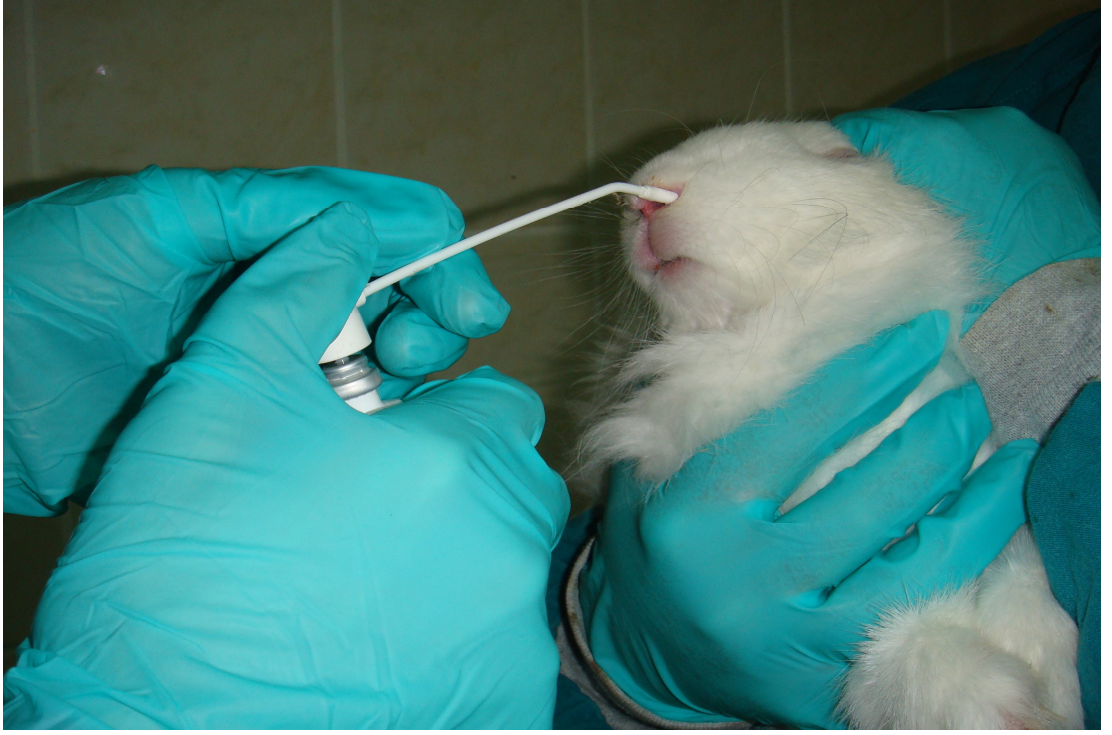
Grup 3b (n=5): Her iki burun deliğine günde bir defa RL 5 µg/kg/gün üç ay süreyle lateral nazal duvara özel aplikatör yardımıyla uygulanan grup.

Grup 4 (n=10):

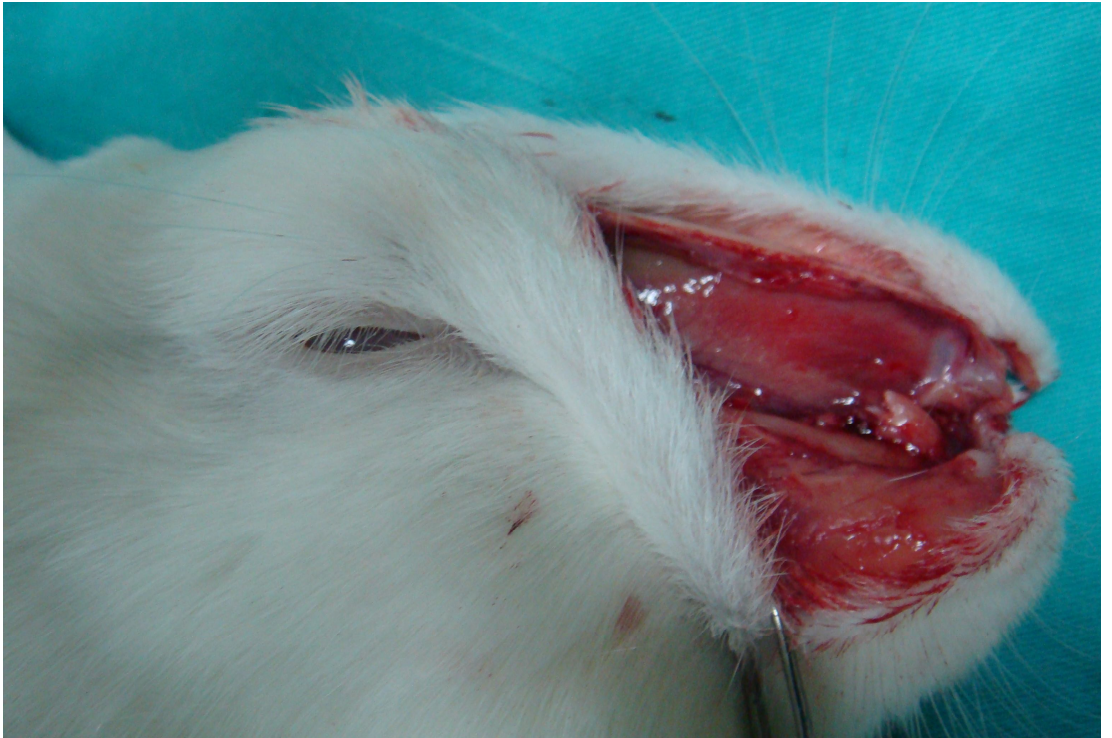Grup 4a (n=5): Her iki burun deliğine günde bir defa MF 5 µg/kg/gün üç ay süreyle nazal septum ile lateral nazal duvar arasından nazal pasaja özel aplikatör yardımıyla uygulanan grup.

Grup 4b (n=5): Her iki burun deliğine günde bir defa RL 5 µg/kg/gün üç ay süreyle nazal septum ile lateral nazal duvar arasından nazal pasaja özel aplikatör yardımıyla uygulanan grup.

Üç ay boyunca püskürtme pompasına takılan özel aplikatör yardımıyla gruplardaki deneklere ilaç uygulandı (Şekil 3). Sonrasında tüm gruplardaki denekler ketamin hidroklorür (Ketalar, Eczacıbaşı İlaç, Türkiye) ile Ulusal Araştırma Konseyi Laboratuvar Hayvan Kaynakları Enstitüsü Rehberi'ne uygun olarak sakrifiye edildi ve nazal septumları lateral rinotomi tekniğiyle total olarak çıkarıldı (Şekil 4).

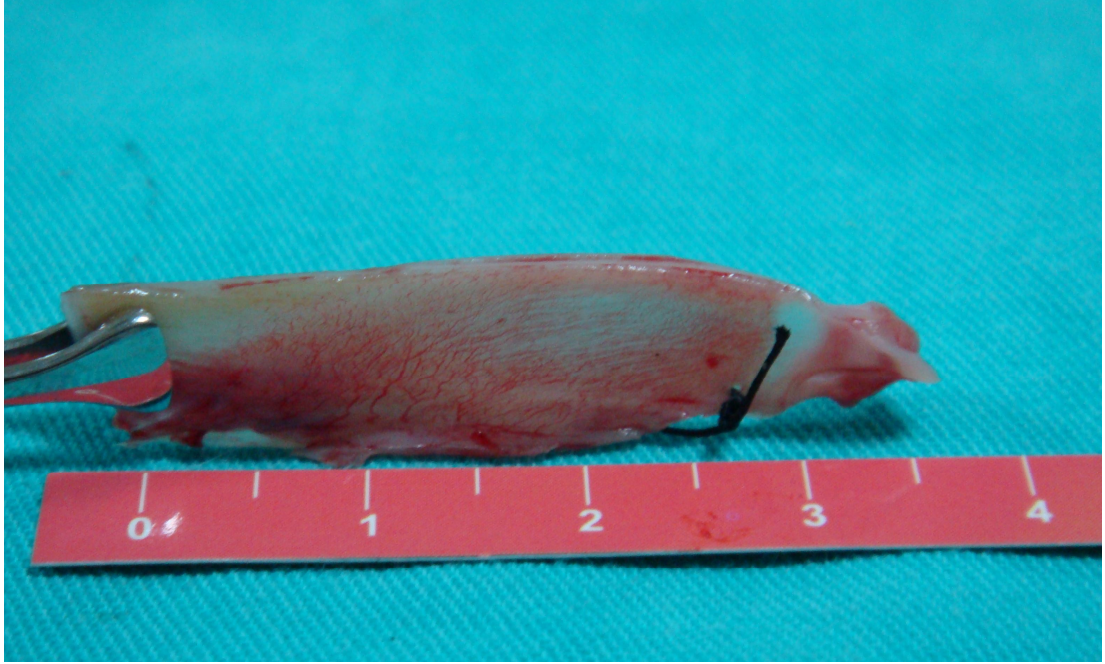


Şekil 3. Tavşan burnuna özel aplikatör yardımıyla ilaç uygulanması.



Şekil 4. Tavşan nazal septumunun lateral rinotomi tekniğiyle ortaya konulması.

Deneklerin tümünün kartilajinöz nazal septumları alınarak, örnekler septumun benzer bölgesinden hazırlandı (Şekil 5). Spesmenler tamponlanmış %10'luk formaldehit içinde 24 saat tespit edildi. Rutin alkol, ksilen ve sıvı parafin takibinden sonra parafin bloklar haline getirilerek bloklardan 5 µm kalınlığında kesitler alındı.



Şekil 5. Tamamen çıkarılmış tavşan nazal septumu.

Kesitler hematoksilin-eosin ve Masson-trichrome ile boyandıktan sonra tüm spesmenler aynı patolog tarafından ışık mikroskopu (Olympus, BX51, Japonya) altında aşağıdaki parametreler dikkate alınarak değerlendirildi.

1. Mukozal ülserasyon
2. Kartilaj hasarı
3. Goblet hücre kaybı
4. Mukoperikondrium ve kartilaj kalınlığı
5. Fibrozis
6. Silya kaybı
7. Mukozal kalınlık
8. Submukozal damarlanma
9. İnflamatuvar hücre infiltrasyonunun şiddeti

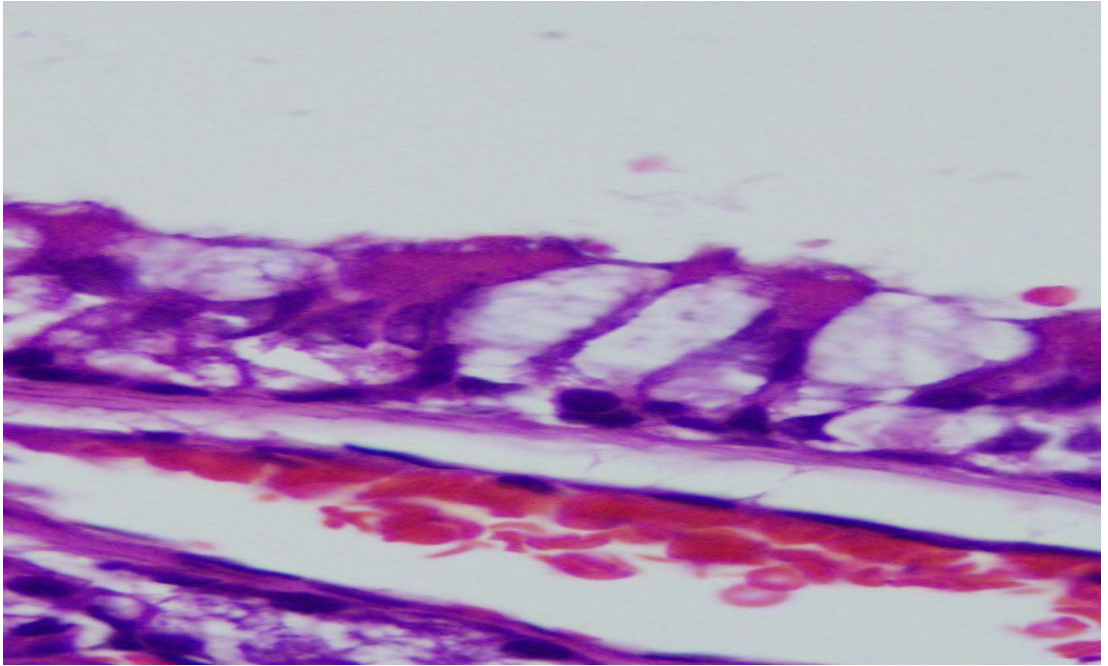
Mukoza, mukoperikondrium ve kartilaj kalınlığı mikrometre yardımıyla X100 objektifte ölçülerek, diğer parametreler ise semikantitatif olarak her parametre için değişiklik yoksa (0), hafif derecede değişiklik varsa (1), orta derecede değişiklik varsa (2), belirgin derecede değişiklik varsa (3) puan şeklinde skorlanarak değerlendirildi.

Tüm veriler SPSS (Veri 10.0) programına yüklenerek çalışmada incelenen parametreler açısından tüm grupları karşılaştırmak amacıyla Kruskal-Wallis varyans analizi, ikili grupların karşılaştırılmasında ise Mann-Whitney U testi uygulandı. $P < 0.05$ istatistiksel olarak anlamlı kabul edildi.

3. BULGULAR

Buruna MF ve RL uygulanmasını takiben üçüncü ayda nazal septal dokularda oluşan histopatolojik değişiklikler incelenerek aşağıdaki bulgular tespit edildi.

Üç aylık MF ve RL uygulamanını sonrasında hafif, orta, şiddetli mukozal ülserasyon, kartilaj hasarı, mukoperikondrium ve kartilaj kalınlığı, fibrozis, mukozal kalınlık ve inflamatuvar hücre infiltrasyonunun şiddeti açısından bazal grup ile diğer gruplar karşılaştırıldığında histopatolojik yönden istatistiksel anlamlılık saptanmadı ($p>0.05$) (Şekil 6).

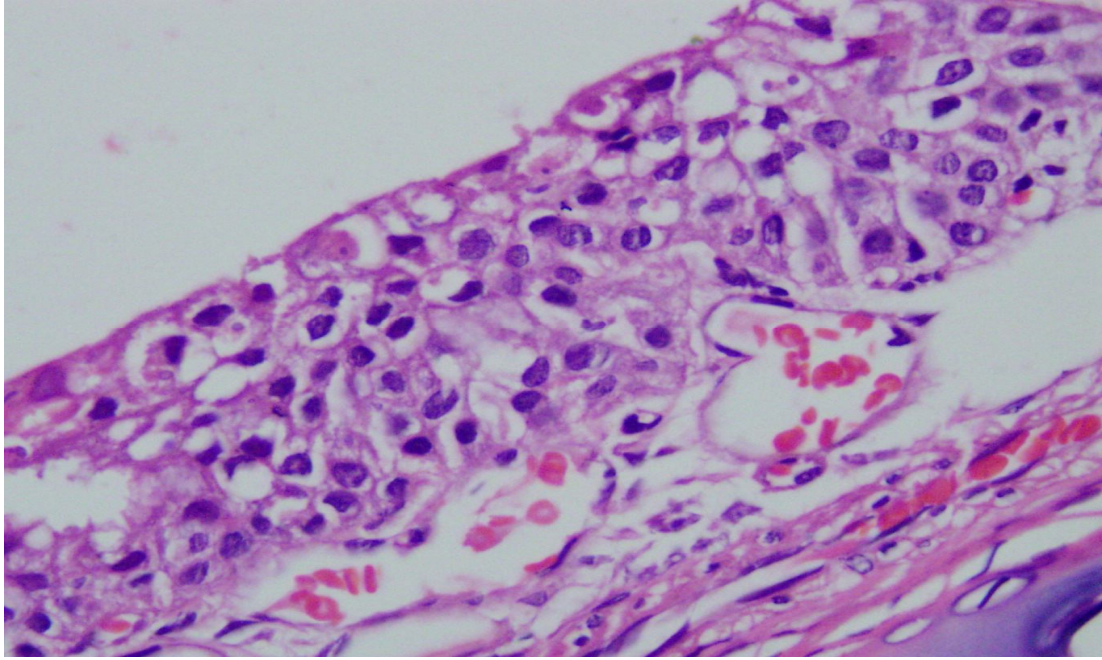


Şekil 6. Bazal grup tavşan septal mukozasının histopatolojik görünümü (H.E. X100)

Silya kaybı: Üç ay sonunda grup 2a'daki tavşanların ikisinde (%40) hafif, üçünde (%60) şiddetli silya kaybı izlendi (Şekil 7). Grup 2b'deki tavşanların birinde (%20) silya kaybı yok iken, dördünde (%80) hafif derecede silya kaybı olduğu görüldü (Tablo 1).

Silya kaybı açısından bazal grup ile grup 2a, 2b, 3a, 4a karşılaştırıldığında istatistiksel olarak anlamlı farklılık saptanmıştır ($p< 0.05$). Ancak bazal grupla grup 3b ve 4b karşılaştırıldığında farklılık istatistiksel olarak anlamsız bulunmuştur ($p>0.05$).

Silya kaybı açısından gruplar kendi içlerinde istatistiksel olarak karşılaştırıldığında grup 2a ile grup 2b ve grup 3a ile grup 3b arasındaki farklılık istatistiksel olarak anlamlı bulunurken ($p < 0.05$), grup 4a ile grup 4b arasındaki fark anlamsız bulunmuştur ($p > 0.05$). Yine grup 2a ile grup 3a silya kaybı açısından karşılaştırıldığında farklılık istatistiksel olarak anlamsız bulunmuştur ($p > 0.05$).



Şekil 7. MF uygulamasını takiben üçüncü ay; şiddetli derecede silya kaybı (H.E. X100)

Tablo 1. Üç ay sonrasında tüm gruplardaki silya kaybı sonuçları

Gruplar	Silya Kaybı								
	n	Yok	%	Hafif	%	Orta	%	Şiddetli	%
1	5	4	80,0	1	20,0	(-)	(-)	(-)	(-)
2a	5	(-)	(-)	2	40,0	(-)	(-)	3	60,0
2b	5	1	20,0	4	80,0	(-)	(-)	(-)	(-)
3a	5	1	20,0	1	20,0	2	40,0	1	20,0
3b	5	5	100,0	(-)	(-)	(-)	(-)	(-)	(-)
4a	5	2	40,0	2	40,0	1	20,0	(-)	(-)
4b	5	3	60,0	2	40,0	(-)	(-)	(-)	(-)
Toplam	35	16	45,7	12	34,3	3	8,6	4	11,4

Submukozal damarlanma: Üç ay sonunda grup 2a'daki deneklerin dördünde (%80) orta, birinde (%20) şiddetli derecede submukozal damarlanma artışı tespit edildi. Grup 2b'deki deneklerin üçünde (%60) hafif, ikisinde (%40) orta derecede submukozal damarlanma artışı mevcuttu (Tablo 2).

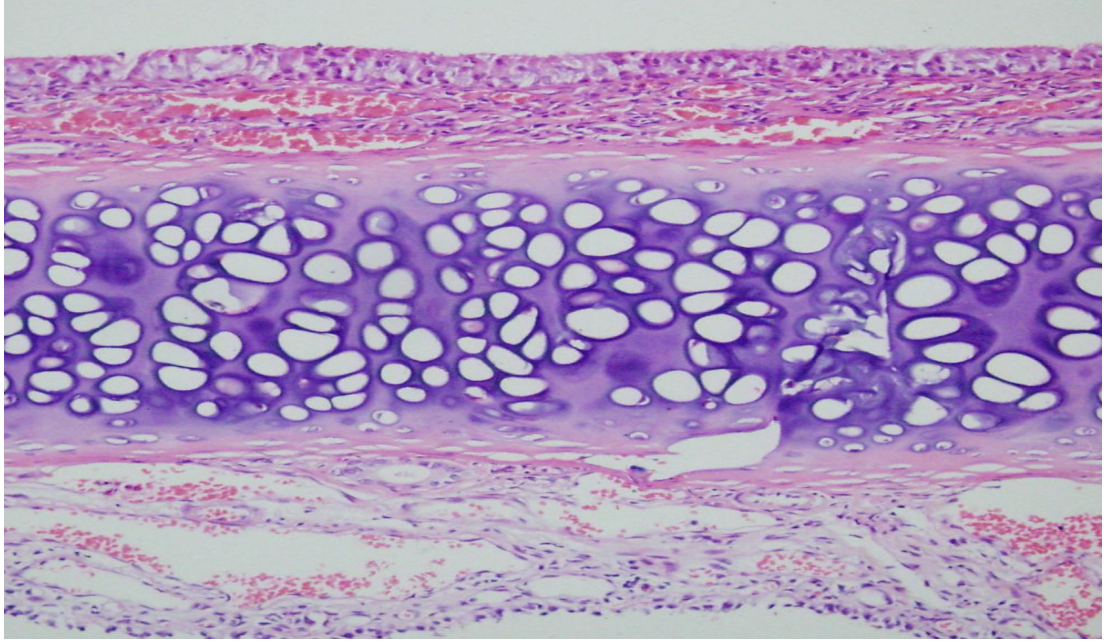
Tablo 2. Üç ay sonrasında tüm gruplardaki submukozal damarlanma sonuçları

Gruplar	Submukozal Damarlanma								
	n	Yok	%	Hafif	%	Orta	%	Şiddetli	%
1	5	2	40,0	3	60,0	(-)	(-)	(-)	(-)
2a	5	(-)	(-)	(-)	(-)	4	80,0	1	20,0
2b	5	(-)	(-)	3	60,0	2	40,0	(-)	(-)
3a	5	1	20,0	2	40,0	1	20,0	1	20,0
3b	5	2	40,0	3	60,0	(-)	(-)	(-)	(-)
4a	5	3	60,0	1	20,0	1	20,0	(-)	(-)
4b	5	1	20,0	3	60,0	1	20,0	(-)	(-)
Toplam	35	9	25,7	15	42,9	9	25,7	2	5,7

Grup 3a'daki deneklerin birinde (%20) submukozal damarlanmada artış yokken, ikisinde (%40) hafif, birinde (%20) orta ve birinde de (%20) şiddetli derecede submukozal damarlanma artışı vardı. Grup 3b'deki deneklerin ikisinde (%40) submukozal damarlanmada artış yokken, üçünde (%60) hafif derecede submukozal damarlanma artışı mevcuttu (Şekil 8).

Submukozal damarlanma açısından bazal grup ile diğer gruplar karşılaştırıldığında; istatistiksel olarak anlamlı farklılık sadece bazal grup ile grup 2a arasında saptanmıştır ($p < 0.05$).

Submukozal damarlanma açısından gruplar kendi içlerinde istatistiksel olarak karşılaştırıldığında; grup 2a ile grup 2b, grup 3a ile grup 3b ve grup 4a ile grup 4b arasındaki farklılık istatistiksel olarak anlamsız bulunmuştur ($p > 0.05$).



Şekil 8. MF uygulamasını takiben üçüncü ay; şiddetli derecede submukozal damarlanmada artış (H.E. X40)

Mukoza, mukoperikondrium ve kartilaj kalınlığı: Üç aylık MF ve RL uygulananı sonrasında gruptaki deneklerin herbiri için ayrı ayrı nazal mukoza, mukoperikondrium ve kartilaj kalınlıkları X100 büyütmede ölçülerek istatistiksel olarak değerlendirilmiş, ancak gruplar arasında istatistiksel olarak anlamlı farklılık saptanmamıştır ($p>0.05$) (Tablo 3 ve 4).

Tablo 3. Çalışmadaki deneklerin mukozal kalınlıklarının ortalama değerleri (μm)

Grup	n	Mukozal kalınlık		
		Minimum	Maksimum	Ortalama
1	5	76,00	176,00	141,0 ± 38,7
2a	5	83,00	123,00	99,8 ± 15,2
2b	5	73,00	110,00	97,6 ± 14,6
3a	5	43,00	173,00	99,0 ± 50,9
3b	5	66,00	116,00	92,0 ± 20,7
4a	5	83,00	143,00	117,2 ± 22,6
4b	5	76,00	103,00	93,6 ± 10,5
Toplam	35	43,00	176,00	105,7 ± 30,5

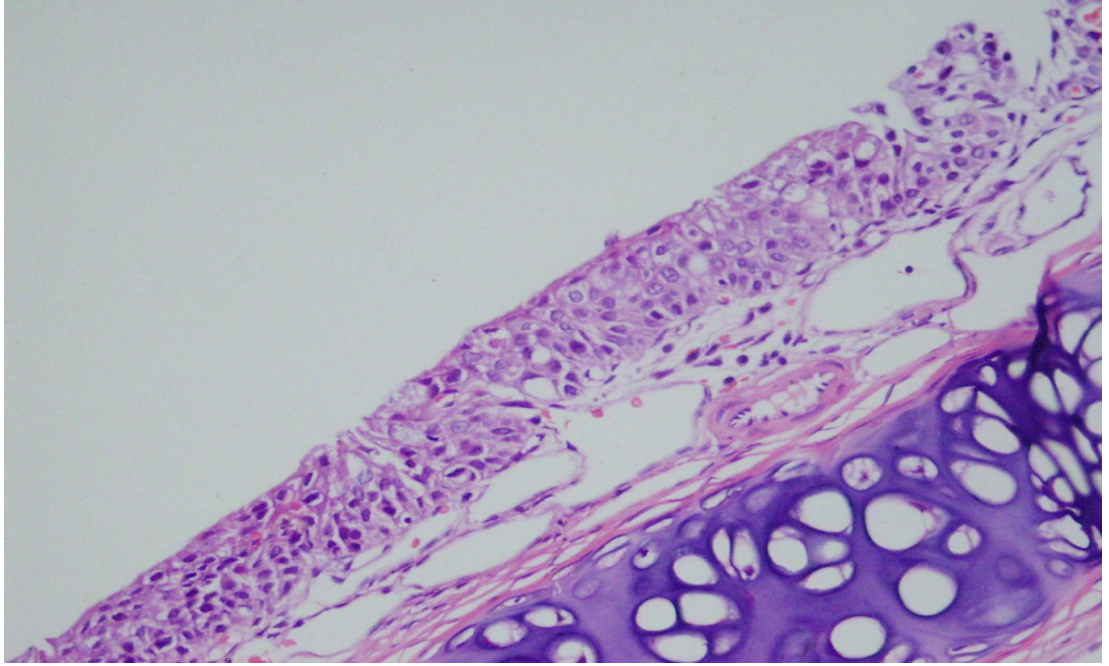
Tablo 4. Çalışmadaki deneklerin mukoperikondrium ve kartilaj kalınlıklarının ortalama değerleri (μm)

Grup	n	Mukoperikondrium ve kartilaj kalınlığı		
		Minimum	Maksimum	Ortalama
1	5	176,00	460,00	279,8 \pm 111,6
2a	5	123,00	246,00	197,8 \pm 53,8
2b	5	140,00	250,00	204,6 \pm 44,6
3a	5	196,00	310,00	243,6 \pm 44,7
3b	5	213,00	260,00	234,4 \pm 20,8
4a	5	186,00	213,00	202,4 \pm 13,2
4b	5	153,00	260,00	211,0 \pm 40,4
Toplam	35	123,00	460,00	224,8 \pm 57,6

Goblet hücre kaybı: Üç ay sonunda grup 2a'daki deneklerin ikisinde (%40) hafif, ikisinde (%40) orta ve birinde (%20) şiddetli derecede goblet hücre kaybı olduğu tespit edildi (Tablo 5). Grup 2b'deki deneklerin birinde (%20) goblet hücre kaybı yokken, ikisinde (%40) hafif, ikisinde de (%40) orta derecede goblet hücre kaybı olduğu izlendi (Şekil 9).

Tablo 5. Üç ay sonrasında tüm gruplardaki goblet hücre kaybı sonuçları

Gruplar	Goblet Hücre Kaybı								
	n	Yok	%	Hafif	%	Orta	%	Şiddetli	%
1	5	4	80,0	1	20,0	(-)	(-)	(-)	(-)
2a	5	(-)	(-)	2	40,0	2	40,0	1	20,0
2b	5	1	20,0	2	40,0	2	40,0	(-)	(-)
3a	5	1	20,0	2	40,0	2	40,0	(-)	(-)
3b	5	3	60,0	2	40,0	(-)	(-)	(-)	(-)
4a	5	1	20,0	2	40,0	2	40,0	(-)	(-)
4b	5	3	60,0	1	20,0	1	20,0	(-)	(-)
Toplam	35	13	37,1	12	34,3	9	25,7	1	2,9



Şekil 9. MF uygulamasını takiben üçüncü ay; şiddetli derecede goblet hücre kaybı (H.E. X40)

Goblet hücre kaybı açısından bazal grup ile diğer gruplar karşılaştırıldığında istatistiksel olarak anlamlı farklılık grup 2a, 2b, 3a ve 4a arasında saptanmıştır ($p < 0.05$). Goblet hücre kaybı açısından bazal grupla grup 3b ve 4b karşılaştırıldığında farklılık istatistiksel olarak anlamsız bulunmuştur ($p > 0.05$).

Goblet hücre kaybı açısından gruplar kendi içlerinde istatistiksel olarak karşılaştırıldığında grup 2a ile grup 2b, grup 3a ile grup 3b ve grup 4a ile grup 4b arasındaki farklılık istatistiksel olarak anlamsız bulunmuştur ($p > 0.05$). Yine grup 2a ile grup 3a goblet hücre kaybı açısından karşılaştırıldığında farklılık istatistiksel olarak anlamsız bulunmuştur ($p > 0.05$).

4.TARTIŞMA

Kortikosteroidler günümüzde intravenöz, oral, inhaler, intranasal ve dermatolojik preparatlar olarak değişik formlarda kullanılmaktadır (15, 55, 64). 1950'li yıllarda KS'ler sistemik olarak alerjik rinitin tedavisinde kullanılmaya başlanmıştır. Bununla beraber KS'lerin sistemik olarak uygulanması neticesinde ciddi yan etkileri ortaya çıkmıştır. Bu oluşan yan etkiler; psikişik bozukluklar, peptik ülser oluşumu ve yara iyileşmesinde gecikme, hipertansiyon, hiperglisemi, posterior subkapsüler katarakt ve görme bozukluğu, büyümenin süpresyonu, hipotalamik-pitüiter-adrenal fonksiyonda süpresyon, kemik metabolizmasında değişiklik yaparak kemik kitlesinde azalma, deride incelme ve akne gibi değişiklikleri içermektedir. KS'lerin sistemik olarak uygulanması sonrası ortaya çıkan yan etkilerden dolayı topikal KS'lerin kullanımı gündeme gelmiştir. Topikal uygulama ile, KS'lerin etkilediği alanı sınırlandırarak total doz kullanımını azaltılıp oluşacak yan etkiler minimize edilmeye çalışılmıştır (2).

Yüksek etkinliği, düşük sistemik biyoaktivitesiyle hızlı metabolize olan topikal KS'ler, ilk defa 1973 yılında perennial alerjik rinit tedavisinde kullanılmaya başlanmış ve sistemik KS'ler kadar etkili olduğu gözlenmiştir (3). Topikal KS'lerin alerjik rinitte etkinliği kanıtlanmış olup alerjene karşı oluşan cevabın erken ve geç fazını baskılayabildikleri ispatlanmıştır (4). İlk kullanılan topikal KS moleküllerinden sonra ikinci kuşak topikal KS bileşikleri kullanıma sunulmuştur. Bu moleküller arasında MF, BUD, BDP, FP ve TAA yer almaktadır.

Topikal kortikosteroidler başta eozinofiller olmak üzere mast hücreleri, bazofiller, T lenfositleri ve antijen sunucu hücreler gibi, enflamatuvar hücrelerde var olan spesifik stoplazmik glukokortikoid reseptörlere bağlanarak bu hücrelerin sayısını, yaşam süresini ve aktivitesini azaltarak multifaktöryel etki gösteren antienflamatuvar ajanlardır. Etiyoloji ne olursa olsun enflamasyonun başlamasında en önemli rolü sitokinler oynamaktadır. Bu mediyatörler enflamatuvar hücreleri aktive etme ve varlıklarını devam ettirme gibi özelliklere sahiptir (51). Topikal KS'ler antijen sunucu hücreleri engelleyerek, sitokin (IL-3, IL-4, IL-5, IL-13) ve kemokin salınımını, nazal mukozadaki hücre infiltrasyonunu ve bu hücrelerden mediyatör salınımını azaltarak kuvvetli antienflamatuvar etkinlik gösterirler (9, 65).

Topikal KS'ler burun tıkanıklığı, burun akıntısı, kaşıntı ve hapşırık gibi semptomlar üzerine etkilidirler. Yapılan bir meta-analizde alerjik rinit semptomları üzerinde topikal KS'lerin sistemik antihistaminiklerden daha etkili oldukları gösterilmiştir (66).

Literatürde nazal mukozada bu ilaçların yaygın olarak kullanılmasına rağmen lokal yan etkilerin nadiren oluştuğunu veya histopatolojik olarak belirgin değişikliğin olmadığını savunan birçok yayın bulunmaktadır (9, 15, 59, 67). Bu durum nazal mukozanın daha yüksek bir kan akımı ile korunması ve burundaki mukosilier sistemin muhtemel etkisiyle açıklanmaya çalışılmıştır (67).

Topikal KS'lerin doğru kullanımı ile çok iyi sonuçlar elde edilirken, yanlış kullanılmaları nazal mukozada zaman zaman irritasyona bağlı yanma ve batma hissi, kabuklanma ve kanamalar meydana getirebilmektedir (16). Normal respiratuvar epitel mukosilyer defans sistemi için çok önemli olduğundan epitelyal örtüdeki değişikliklerden kaçınılmalıdır. Ağız formlarının kullanılması, septumdan uzağa lateral nazal duvara doğru püskürtülmesi ve aplikatörün nazal septuma direk travmasından kaçınmak bu etkileri önlemektedir (59). Ayrıca sprey formlarının septumdan uzak şekilde lateral nazal duvara uygulanması nazal mukoza üzerindeki antiinflamatuvar etkiyi de artırmaktadır (15).

Son zamanlardaki çalışmalar bazı olgularda nazal septum perforasyonu ve mukozal ülserlerin topikal nazal steroidlerin kullanımı ile ilişkili olabileceğini göstermiştir (16, 68). Rapiejko ve ark. (68) topikal intranasal steroidlerin yanlış kullanımına bağlı olarak hastaların %5.72'sinde özellikle sağ tarafta nazal septal mukoza hasarı olduğunu gözlemlemişlerdir. Bu durumu daha çok ilacın kullanımı sırasında sağ elle aplikatörün direk olarak septuma temasına bağlı olabileceği şeklinde yorumlamışlardır.

Topikal KS'lerin antiinflamatuvar özelliklerinden bağımsız bir başka etkisi de submukozal vazokonstriksiyondur. Bu vazokonstriksiyon septal mukozal kanlanma bozukluğu gibi yan etkilerin nedeni olabilir (51). İntranazal steroid kullanımı sonrasında nadir de olsa septal perforasyon olabileceği bildirilmişse de mekanizması açık değildir (69). Cervin ve ark. (69) septum perforasyonu olan 32 hastayı analiz etmişler ve bu hastaların 11'inin intranasal steroid kullandığını ortaya koymuşlardır. Bu çalışmada intranasal topikal steroidlerin septal perforasyon etiyojisinde yer

alabileceği vurgulanarak septal perforasyon riskinin ilk 12 ayda ve kadınlarda daha yüksek olduğu bildirilmiştir.

Görür ve ark. (70) alerjik rinit tanısı konan 46 hastaya 30 gün süreyle MF nazal sprey uygulamışlar, bu hastalarda tedaviye bağlı burun kanaması ve septum perforasyonu gibi olası yan etkiler gözlemlenmemişlerdir.

Yaptığımız çalışmada Görür ve ark.'nın (70) bulgularına benzer olarak, üç ay boyunca MF uygulanan grupların hiçbirinde septal perforasyon izlenmedi. Ayrıca çalışmada üç aylık MF uygulaması sonrasında gruplardaki deneklerin herbiri için ayrı ayrı mukoza, mukoperikondrium ve kartilaj kalınlıkları X100 büyütmede ölçülerek istatistiksel olarak değerlendirilmiştir. Ancak gruplar arasında istatistiksel olarak anlamlı farklılık bulunmamıştır ($p>0.05$).

Püskürtme pompası vasıtasıyla ile burun mukozasına uygulanan formüllerin çoğu bakteri üremesini önlemek amacıyla koruyucu maddeler içermektedir. Her ne kadar bu ürünlerin yan etkilerinin (rinitis medikamentoza, yanma, kuruma ve epistaksis) genellikle aktif terapötik ajanlarla ilgili olduğu düşünülmekte ise de koruyucu maddelerin toksik ve alerjik yan etkileri olduğunu gösteren bazı çalışmalar da vardır (71-75). Bu koruyuculardan biri olan benzalkonyum klorür, topikal KS'ler gibi çeşitli nazal solüsyonlarda bakteriyel kontaminasyonu önlemek amacıyla kullanılan antimikrobiyal özellikli bir kuarterner amonyumdur. Ancak pek çok nazal spreya koruyucu olarak kullanılan benzalkonyum klorürün nazal mukoza üzerindeki etkileri hakkında halen farklı görüşler bulunmaktadır. Benzalkonyum klorürün en sık bahsi geçen toksik etkisi ise mukosilyer klirens üzerinedir (76). İn vitro çalışmalar benzalkonyum klorürün nazal silyer fonksiyonu baskılayarak mukosilyer klirensi potansiyel olarak etkilediğini göstermektedir. Bu ters etki lokal irritasyon ve uzun dönemde rekürren enfeksiyonlara yol açabilmektedir (33, 77).

Steinsvag ve ark. (78) çalışma grubuna BDP, FP, FLU , BUD; kontrol grubuna ise serum fizyolojik uygulamışlar, benzalkonyum klorür içeren preparatların uygulandığı doku yüzeylerindeki silya yapısının 10 gün sonra tamamen ortadan kalktığını tespit etmişlerdir. Çalışmada silya ve bazal cisimciklerin nadiren gözlemlendiği, stromada hücre ve nükleer membranlarda yer yer kırılma ve ayrılmalar olduğu tespit edilmiştir. Morfolojik değişikliklere koruyucu olarak kullanılan benzalkonyum klorürün neden olduğunu ileri sürmüşlerdir.

Hoffman ve ark. (79) siliyer aktiviteyi deęerlendirmek için iki topikal KS (BUD ve FP) ile iki topikal antihistaminięi (azelastin ve levokabastin) insan nazal orta konka mukozası üzerindeki etkisini karřılařtırmıřlardır. Benzalkonyum klorür ieren FP, Azelastin, Levokabastinli burun sprelerinin konsantrasyonuna baęlı olarak siliyer vuru frekansını azalttıęı, hatta geri donuşümsüz olarak siliyer fonksiyonu ortadan kaldırdıęını göstermiřlerdir. Benzalkonyum klorür iermeyen BUD'in, 20 dakika sonra düzelen siliyer vuru fonksiyonunda geri donuşümlü bir azalmaya sebep olduęunu bildirmiřlerdir.

Berg ve ark. (80) benzalkonyum klorürün topikal dekonjestanlarla yaptıęı etkinin topikal KS'ler için de geerli olduęunu tespit etmek için üç ayrı topikal KS'yi ratlar üzerinde karřılařtırmıřlardır. Su bazlı üç nazal spre; BDP, FLU, ve BUD histotipik silyalı nazal mukozaya olan etkileri aısından deęerlendirilmiřtir. Kullanılan BDP ve FLU benzalkonyum klorür ierirken, BUD iermemektedir. BUD'a maruz bırakılan nazal kaviterlerde lateral nazal duvarı ve septumu kaplayan ok katlı epitel normal kalınlıkta bulunmuřtur. Hücrelerin apikal yüzeylelerinin silya ile kaplı olduęu, silya dokusunun sık sık goblet hücre aęızları ile kesintiye uğradıęı, epiteli düzenli olarak örten bir mukus tabakası olduęu tespit edilmiřtir. Bu morfolojik özellikler %0,9'luk serum fizyolojik uygulanan nazal kaviterleri örten mukozada da tespit edilmiřtir. Ancak benzalkonyum klorür ieren topikal KS'lerin nazal mukozada dejenaratif deęiřiklikler yaptıęı görülmüřtür.

Mukosiliyer yan etkilerin deęerlendirilmesi için bařlıca üç teknik kullanılmaktadır. Bunlar siliyer hareket, silyaların histolojik özellikleri ve mukosiliyer klirensin incelenmesidir. Biyolojik etkilerin deęerlendirilmesi amacıyla her üç teknik de kullanılmaktadır. Biz alıřmamızda, nazal siliyer fonksiyonu deęerlendirmek için histopatolojik inceleme teknięini kullandık. Yaptıęımız alıřmada kullandıęımız MF preparatı benzalkonyum klorür iermekteydi. MF'nin alıřma gruplarının tümünde silya kaybına neden olduęu görüldü. Silya kaybı aısından bazal grup ile alıřma grupları karřılařtırıldıęında istatistiksel olarak anlamlı fark olduęu tespit edildi ($p<0.05$). řiddetli silya kaybı olan deneklerin %75'ini septuma direkt olarak MF uygulanan grup oluřturuyordu. Burada dikkati eken bir nokta silya kaybının reversible olup olmadıęıdır. Ancak bu alıřmada silya kaybının reversible olup olmadıęı deęerlendirilmemiřtir.

Bizim çalışmamız, Berg ve ark.'nın (80) yaptığı çalışmayla benzer olarak MF uyguladığımız grupların tümünde goblet hücre kaybı olduğu yönündedir. Bazal grupla MF uygulanan gruplar goblet hücre kaybı açısından karşılaştırıldığında istatistiksel olarak anlamlı farklılık elde edildi ($p<0.05$). Ancak bu gruplar RL uygulanan gruplar ile karşılaştırıldığında istatistiksel olarak anlamlı farklılığa rastlanmadı ($p>0.05$). Yine septuma direkt olarak MF uygulanan grupla, lateral nazal duvara MF uygulanan grup arasında istatistiksel olarak anlamlı farklılık tespit edilmedi ($p>0.05$).

Minshall ve ark. (9) perennial alerjik riniti olan 69 hastanın tedavisinde kullanılan MF'nin nazal mukozanın histopatolojik özellikleri üzerine olan etkisini değerlendirmek amacıyla yaptıkları çalışmada; nazal mukozada atrofik değişiklik ve lokal yan etkiye rastlamamışlardır. Epitel kalınlığında, goblet hücre dağılımında ve yoğunluğunda, lamina propriadaki damarların ve bezlerin morfolojik özelliklerinde ve bazal membran bütünlüğünde herhangi bir değişiklik gözlemlenmemişlerdir. Ancak eozinofiller ve mast hücreleri başta olmak üzere enflamatuvar hücre yaygınlığının azaldığını saptamışlardır. Çalışmamızda Minshall ve ark.'nın (9) yaptığı çalışmayla uyumlu olarak epitel kalınlığında ve bazal membran bütünlüğünde herhangi bir değişiklik izlenmedi. Ancak submukozal damarlanma açısından bazal grup ile diğer gruplar karşılaştırıldığında istatistiksel olarak anlamlı farklılık sadece bazal grup ile septuma MF uygulanan grup arasında saptanmıştır ($p< 0.05$). Submukozal damarlanma açısından bazal grup ile diğer gruplar karşılaştırıldığında farklılık istatistiksel olarak anlamlı değildi ($p>0.05$).

Lindqvist ve ark. (81) perennial alerjik riniti olan 104 hastaya günde 400 µg BUD uygulayarak 12 ay sonunda nazal mukozal atrofi, kandida gelişimi ve krutlanma açısından hastaları değerlendirmişlerdir. Alt konkadandan aldıkları mukoza biyopsilerinde goblet hücreleri, enflamasyon miktarı, bazal membran kalınlığı ve epitelyal metaplaziyi incelemişlerdir. Histopatolojik değerlendirmede epitelyal metaplazi, bazal membran kalınlığı, goblet hücre sayısı ve enflamasyon bulguları açısından belirgin bir değişikliğe rastlanmamış, sadece lenfosit sayısında hafif derecede anlamlı bir artış olduğu görülmüştür.

Orgel ve ark. (82) perennial alerjik rinitli 90 hastanın 12 aylık bir tedavi periyodunda topikal KS'lerden olan fluocortinin etkinlik ve güvenlik

değerlendirmesini yapmışlardır. Tedavinin başlangıcında ve sonunda yapılan nazal biyopsi spesmenleri, eozinofil ve diğer hücresel infiltrasyonda azalma, mast hücre sayısında artmaya doğru eğilim ve nazal mukozanın normalizasyonu doğru bir eğilime girdiğini belirtmişlerdir.

Sahay ve ark. (83), perennial alerjik riniti olan 10 hastayı üç ay boyunca flunisolid nazal spreyle (200 µcg/ gün) tedavi ederek tedavinin sonunda ve tedavinin başında nazal mukozadan biyopsi almışlardır. Tedavi öncesi ve sonrası histolojik özellikleri karşılaştırdıklarında ödem ve selüler infiltrasyonda bariz değişikliklerin olmadığını göstermişlerdir. Bende ve ark. (16) kontrol grubu olarak topikal steroid kullanmayan, çalışma grubu olarak 10 budesonid ve 11 beklametazon kullanan hastayı içeren çalışmalarında Kisselbach alanından perikondriyuma kadar uzanan biyopsilerde enflamasyon bulgularını, bazal membran kalınlığını, fibrozis ve yassı epitel metaplazisini histopatolojik olarak değerlendirmişlerdir. Ancak çalışma sonunda değerlendirilen parametreler açısından çalışma ve kontrol grubu arasında anlamlı bir fark elde edememişlerdir. Çalışmamızda Sahay ve Bende'nin bulguları ile uyumlu olarak enflamatuvar hücre infiltrasyonu ve fibrozis açısından gruplar arasında istatistiksel olarak anlamlı bir farklılık elde edilmedi ($p>0.05$).

Oral antihistaminiklerden daha etkili olmaları, tüm nazal semptomlara karşı etkili olmaları ve alerjik astım tedavisinde faydalı olmaları topikal KS'lerin avantajları arasındadır. Ayrıca alerjik rinite sıklıkla eşlik eden alerjik konjunktivit semptomlarını düzeltici etkisi de bu avantajlara eklenebilir (49). Topikal KS'lerin dezavantajları ise, etkinin başlaması için zaman gereksinimi, düzenli kullanım gerekliliği, mukozada irritasyon ve kanama gibi potansiyel yan etkilerdir (49). Genel olarak ideal bir topikal KS; tüm nazal semptomlara karşı yüksek etkinlikte olmalı, etkisi erken başlamalı, günde tek doz kullanım kolaylığı sağlamalı ve lokal veya sistemik yan etkilere sebep olmamalıdır (49).

Topikal kortikosteroidler hücre içinde özel sitoplazmik glukokortikoid reseptörlerine bağlanarak etki göstermektedirler. Önce saatler içerisinde ilaç-reseptör kompleksi gen transkripsiyonunu ve hücre içine protein sentezini değiştirmektedir. Bu etki topikal KS'nin günler içinde ortaya çıkan klinik etkisinden sorumludur. Bu nedenle topikal KS kullanımına başladıktan sonra hastaların steroidlerini düzenli olarak en az iki hafta sürekli olarak kullanmaları gerekmektedir. Topikal KS'lerin klinik etkilerinin belginleşmesi için en az 5-7 günlük süre geçmesi gerektiği ve bu

spreylerin etki şekillerinin nazal dekonjestan damlalar gibi olmadığı, etkinin hemen başlamayacağı hastalara özellikle anlatılmalıdır (84).

Topikal kortikosteroidlerin kullanımında ilacın nazal kaviteye ulaşarak mukozaya penetre olması önemli rol oynar. Bu nedenle septum deviasyonu, ciddi alt konka hipertrofisi olan hastalarda uygulama zorluğundan dolayı topikal KS'lerin etkinliği azalır. Septum deviasyonunun düzeltilmesi topikal KS'lerin etkinliğini artıracaktır. Özellikle topikal KS tedavisinin başlangıcında sistemik veya lokal dekonjestan uygulanması steroidlerin penetrasyonunu dolayısı ile etkinliğinin artırılmasında yardımcı olur. Ayrıca hastanın ilacı kullanım sırasında başını öne eğerek spreyi sıkarken burundan hafif nefes almasının ilacın nazal mukozaya dağılımını ve penetrasyonunu artıracığı söylenmelidir.

Çalışmamızda yaygın olarak kullanılan topikal MF kullanımına bağlı olarak gelişen lokal yan etkileri ve gelişen bu yan etkilerin ilacın kullanım şekliyle olan ilişkisini araştırdık. Mukozal ülserasyon, kartilaj hasarı, mukoperikondrium ve kartilaj kalınlığı, fibrozis, mukozal kalınlık ve enflamatuvar hücre infiltrasyonunun şiddeti açısından bazal grup ile diğer gruplar karşılaştırıldığında histopatolojik farklılık saptanmadı. Ancak silya kaybı, goblet hücre kaybı ve submukozal damarlanma artışının en sık topikal KS'in septuma uygulandığı grupta olduğunu belirledik. Bu nedenle hastalar özellikle ilacın kullanım şekli açısından uyarılmalı ve eğitilmelidir. Topikal KS aqüöz sprey aplikatörlerinin nazal septumdan uzak tutularak, lateral nazal duvara doğru, sağ burun deliğine sol el ile, sol burun deliğine sağ el ile uygulanması hastalara öğretilmelidir. Ayrıca kullanılan aplikatörlerin septuma teması sonrasında lokal yan etkilerden olan erozyonun önlenmesi için hastalara aplikatörün nasıl kullanılacağı konusunda bilgi verilmelidir.

5. KAYNAKLAR

1. Wright ED, Christodoulopoulos P, Small P, Frenkiel S, Hamid Q. Th-2 type cytokine receptors in allergic rhinitis and in response to topical steroids. *Laryngoscope* 1998; 108: 1528-1533.
2. Cingi C (editor). Alerjik rinitte kortikosteroid tedavisi. Kulak Burun Boğazda Steroid Kullanımı. İstanbul: Grafik Tasarım, 2006: 168-183.
3. Molimard MN, Advenier C. Les medicaments administrés par voie nasale. *Rev Fr Allergol* 1998; 38: 652-656.
4. Mygind N. Glucocorticosteroids and rhinitis. *Allergy* 1993; 48: 476-490.
5. Tas A, Yagiz R, Yalcin O, Uzun C, Huseyinova G, Adali MK, Karasalihoglu AR. Use of mometasone furoate aqueous nasal spray in the treatment of rhinitis medicamentosa: an experimental study. *Otolaryngol Head Neck Surg* 2005; 132: 608-612.
6. Stjarne P, Mosges R, Jorissen M, Passali D, Bellussi L, Staudinger H, Danzig M. A randomized controlled trial of mometasone furoate nasal spray for the treatment of nasal polyposis. *Arch Otolaryngol Head Neck Surg* 2006; 132: 179-185.
7. Cengel S, Akyol MU. The role of topical nasal steroids in the treatment of children with otitis media with effusion and/or adenoid hypertrophy. *Int J Pediatr Otorhinolaryngol* 2006; 70: 639-645.
8. Meltzer EO, Charous BL, Busse WW, Zinreich SJ, Lorber RR, Danzig MR. Added relief in the treatment of acute recurrent sinusitis with adjunctive mometasone furoate nasal spray. The Nasonex Sinusitis Group. *J Allergy Clin Immunol* 2000; 106: 630-637.
9. Minshall E, Ghaffar O, Cameron L, O'Brien F, Quinn H, Rowe-Jones J, et al. Assessment by nasal biopsy of long-term use of mometasone furoate aqueous

- nasal spray (Nasonex) in the treatment of perennial rhinitis. *Otolaryngol Head Neck Surg* 1998; 118: 648-654.
10. Chapman RW, Sehring SJ, Garlisi CG, Falcone A, Kung TT, Stelts D, et al. Anti-inflammatory activity of inhaled mometasone furoate in allergic mice. *Arzneimittelforschung* 1998; 48: 384-391.
 11. Umland SP ND, Razac S. Effects of mometasone furoate and other glucocorticoids on cytokine production from cultured peripheral blood CD4+ T cells. *J Allergy Clin Immunol* 1996; 97: 288-292.
 12. Crocker IC, Zhou CY, Bewtra AK, Kreutner W, Townley RG. Glucocorticosteroids inhibit leukotriene production. *Ann Allergy Asthma Immunol* 1997; 78: 497-505.
 13. Reed JC, Abidi AH, Alpers JD, Hoover RG, Robb RJ, Nowell PC. Effect of cyclosporin A and dexamethasone on interleukin 2 receptor gene expression. *J Immunol* 1986; 137: 150-154.
 14. Umland SP, Nahrebne DK, Razac S, Beavis A, Pennline KJ, Egan RW, Billah MM. The inhibitory effects of topically active glucocorticoids on IL-4, IL-5, and interferon-gamma production by cultured primary CD4+ cells. *J Allergy Clin Immunol* 1997; 100: 511-519.
 15. Benninger MS, Ahmad N, Marple BF. The safety of intranasal steroids. *Otolaryngol Head Neck Surg* 2003; 129: 739-750.
 16. Bende M, Mark J. Long term effects of topikal corticosteroids in the nose. *J Laryngol Otol* 1992; 106: 810-812.
 17. Cummings CW, Harker LA. Cummings Otolaringoloji Baş ve Boyun Cerrahisi. 4. baskı. Ergin NT, Hancı D (Çeviren) s. 1001-1027, Ankara, Güneş Tıp Kitabevleri, 2007.
 18. JJ. B. Otorhinolaryngology Head and Neck Surgery. 15 ed. Philadelphia: Williams &Wilkins, 1996: 3-18.

19. Tekdemir İ, Cömert E, Cömert A: Burun anatomisi. Koç C (editor). Temel Rinoloji. Ankara: Güneş Tıp Kitabevleri, 2009: 1-8.
20. Özturan O: Epistaksis. Çelik O (editor). Kulak Burun Boğaz Hastalıkları ve Baş Boyun Cerrahisi. 1. baskı, İstanbul: Turgut Yayıncılık, 2002: 357-367.
21. Junqueira C. Temel Histoloji. 8. baskı, İstanbul: Barış Kitapçılık, 1998: 325-345.
22. Leeson T S PA. Histology of The Organ Systems. Text, Atlas of Histology 1991; 3: 1873-1887.
23. Keck T, Leiacker R, Kuhnemann S, Rettinger G. Heating of air in the nasal airways in patients with chronic sinus disease before and after sinus surgery. Clin Otolaryngol Allied Sci 2001; 26: 53-58.
24. Özcan M: Burun anatomisi ve fizyolojisi. Koç C (editor). Kulak Burun Boğaz Hastalıkları Ve Baş-Boyun Cerrahisi. Ankara: Güneş Kitabevi, 2004: 458-460.
25. Jones N. The nose and paranasal sinuses physiology and anatomy. Adv Drug Deliv Rev 2001; 51: 5-19.
26. Eccles R. A role for the nasal cycle in respiratory defence. Eur Respir J 1996; 9: 371-376.
27. Önerci M (editor). Rinitlerin tanımı ve sınıflandırılması. Allerjik Rinosinüzitler. 1. baskı, Ankara: Grafik tasarım, 2002: 13-18.
28. Önerci M (editor). Rinitlerin tanımı ve sınıflandırılması. Rinitler. Ankara: Kutsan Ofset, 1999: 75-78.
29. Keleş N: Alerjik rinit. Koç C (editor). Kulak Burun Boğaz Hastalıkları ve Baş-Boyun Cerrahisi. Ankara: Güneş Kitabevi, 2004: 515-537.
30. Uzun H: Rinit. Çelik O (editor). Kulak Burun Boğaz Hastalıkları ve Baş Boyun Cerrahisi. 1. baskı, İstanbul: Turgut Yayıncılık, 2002: 377-410.

31. Lumry WR. A review of the preclinical and clinical data of newer intranasal steroids used in the treatment of allergic rhinitis. *J Allergy Clin Immunol* 1999; 104: 150-158.
32. Dal T: Enfeksiyöz rinitler. Önerci M (editor). *Allerjik Rinosinüzitler*. 1. baskı, Ankara: Grafik tasarım, 2002: 169-181.
33. Naclerio RM, Baroody FM, Bidani N, De Tineo M, Penney BC. A comparison of nasal clearance after treatment of perennial allergic rhinitis with budesonide and mometasone. *Otolaryngol Head Neck Surg* 2003; 128: 220-227.
34. Tsang RK, Tong MC, Woo JK, Van Hasselt CA. A prospective study on the efficacy of mometasone furoate monohydrate aqueous nasal spray on Chinese patients with allergic rhinitis. *Otolaryngol Head Neck Surg* 2003; 128: 497-502.
35. Meltzer EO, Jalowayski AA, Orgel HA, Harris AG. Subjective and objective assessments in patients with seasonal allergic rhinitis: effects of therapy with mometasone furoate nasal spray. *J Allergy Clin Immunol* 1998; 102: 39-49.
36. Weido AJ, Reece LM, Alam R, Cook CK, Sim TC. Intranasal fluticasone propionate inhibits recovery of chemokines and other cytokines in nasal secretions in allergen-induced rhinitis. *Ann Allergy Asthma Immunol* 1996; 77: 407-415.
37. Makela MJ, Puhakka T, Ruuskanen O, Leinonen M, Saikku P, Kimpimaki M, et al. Viruses and bacteria in the etiology of the common cold. *J Clin Microbiol* 1998; 36: 539-542.
38. Özturan O, Mimam MC: Nonalerjik rinitler. Koç C (editor). *Kulak Burun Boğaz Hastalıkları ve Baş-Boyun Cerrahisi*. Ankara: Güneş Kitabevi, 2004: 495-513.
39. Dykewicz MS, Fineman S, Skoner DP, Nicklas R, Lee R, Blessing-Moore J, et al. Diagnosis and management of rhinitis: complete guidelines of the Joint Task Force on Practice Parameters in Allergy, Asthma and Immunology. American Academy of Allergy, Asthma, and Immunology. *Ann Allergy Asthma Immunol* 1998; 81: 478-518.

40. Koç C: Nazal polipozis ve alerji. Önerci M (editor). Allerjik Rinosinüzitler. 1. baskı, Ankara: Grafik tasarım, 2002: 190-207.
41. Sin BA: Nazal polip etyopatogenezi. Önerci M (editor). Nazal Polipozis. Ankara: Hacettepe Üniversitesi Hasaneleri Basımevi, 2006: 74-95.
42. Pawankar R. Nasal polyposis: an update: editorial review. *Curr Opin Allergy Clin Immunol* 2003; 3: 1-6.
43. Koç C (editor). Nazal Polip. *Kulak Burun Boğaz Hastalıkları Ve Baş-Boyun Cerrahisi*. Ankara: Güneş Kitabevi, 2004: 609-624.
44. Collins MM, Loughran S, Davidson P, Wilson JA. Nasal polyposis: prevalence of positive food and inhalant skin tests. *Otolaryngol Head Neck Surg* 2006; 135: 680-683.
45. Kramer MF, Ostertag P, Pfrogner E, Rasp G. Nasal interleukin-5, immunoglobulin E, eosinophilic cationic protein, and soluble intercellular adhesion molecule-1 in chronic sinusitis, allergic rhinitis, and nasal polyposis. *Laryngoscope* 2000; 110: 1056-1062.
46. Kaytaç A: Nazal polip. Çelik O (editor). *Kulak Burun Boğaz Hastalıkları ve Baş Boyun Cerrahisi*. 1. baskı, İstanbul: Turgut Yayıncılık, 2002: 475-484.
47. Alatas N, Baba F, San I, Kurcer Z. Nasal polyp diseases in allergic and nonallergic patients and steroid therapy. *Otolaryngol Head Neck Surg* 2006; 135: 236-242.
48. Triglia JM, Nicollas R. Nasal and sinus polyposis in children. *Laryngoscope* 1997; 107: 963-966.
49. Durham SR. The ideal nasal corticosteroid: balancing efficacy, safety and patient preference. *Clin Exp All Rev* 2002: 32-37.

50. Mygind N, Nielsen LP, Hoffmann HJ, Shukla A, Blumberg G, Dahl R, Jacobi H. Mode of action of intranasal corticosteroids. *J Allergy Clin Immunol* 2001; 108: 16-25.
51. Mimam MC: Steroidlerin burun mukozasındaki etkileri. Cingi C (editor). *Kulak Burun Boğazda Steroid Kullanımı*. İstanbul: Grafik Tasarım, 2006: 150-153.
52. Stellato C, Atsuta J, Bickel CA, Schleimer RP. An in vitro comparison of commonly used topical glucocorticoid preparations. *J Allergy Clin Immunol* 1999; 104: 623-629.
53. Teng XW, Cutler DC, Davies NM. Degradation kinetics of mometasone furoate in aqueous systems. *Int J Pharm* 2003; 259: 129-141.
54. Kayaalp O. *Rasyonel Tedavi Yönünden Tıbbi Farmakoloji*. 11. baskı, Ankara: Feryal Matbaacılık, 2005: 1079-1107.
55. Umland SP, Schleimer RP, Johnston SL. Review of the molecular and cellular mechanisms of action of glucocorticoids for use in asthma. *Pulm Pharmacol Ther* 2002; 15: 35-50.
56. Sahasranaman S, Issar M, Hochhaus G. Metabolism of mometasone furoate and biological activity of the metabolites. *Drug Metab Dispos* 2006; 34: 225-233.
57. Roca-Ferrer J, Mullol J, Perez M, Xaubet A, Molins L, de Haro J, et al. Effects of topical glucocorticoids on in vitro lactoferrin glandular secretion: comparison between human upper and lower airways. *J Allergy Clin Immunol* 2000; 106: 1053-1062.
58. Szefer SJ. Pharmacokinetics of intranasal corticosteroids. *J Allergy Clin Immunol* 2001; 108: 26-31.
59. Corren J. Intranasal corticosteroids for allergic rhinitis: how do different agents compare? *J Allergy Clin Immunol* 1999; 104: 144-149.

60. Nakai Y, Ohashi Y, Kakinoki Y, Tanaka A, Washio Y, Nasako Y, et al. Allergen-induced mRNA expression of IL-5, but not of IL-4 and IFN-gamma, in peripheral blood mononuclear cells is a key feature of clinical manifestation of seasonal allergic rhinitis. *Arch Otolaryngol Head Neck Surg* 2000; 126: 992-996.
61. Wilson AM, Sims EJ, McFarlane LC, Lipworth BJ. Effects of intranasal corticosteroids on adrenal, bone, and blood markers of systemic activity in allergic rhinitis. *J Allergy Clin Immunol* 1998; 102: 598-604.
62. Lee DK, Robb FM, Sims EJ, Currie GP, McFarlane LC, Lipworth BJ. Systemic bioactivity of intranasal triamcinolone and mometasone in perennial allergic rhinitis. *Br J Clin Pharmacol* 2003; 55: 310-313.
63. Keleş E, Yalçın Ş: Rinolojide ilaç kullanımı. Koç C (editor). *Temel Rinoloji*. Ankara: Güneş Tıp Kitabevleri, 2009: 273-284.
64. Crim C, Pierre LN, Daley-Yates PT. A review of the pharmacology and pharmacokinetics of inhaled fluticasone propionate and mometasone furoate. *Clin Ther* 2001; 23: 1339-1354.
65. van Cauwenberge P, Bachert C, Passalacqua G, Bousquet J, Canonica GW, Durham SR, et al. Consensus statement on the treatment of allergic rhinitis. European Academy of Allergology and Clinical Immunology. *Allergy* 2000; 55: 116-134.
66. Weiner JM, Abramson MJ, Puy RM. Intranasal corticosteroids versus oral H1 receptor antagonists in allergic rhinitis: systematic review of randomised controlled trials. *BMJ* 1998; 317: 1624-1629.
67. Bende M, Lindqvist N, Pipkorn U. Effect of a topical glucocorticoid, budesonide, on nasal mucosal blood flow as measured with ¹³³Xe wash-out technique. *Allergy* 1983; 38: 461-464.
68. Rapiejko P, Wojdas A, Ratajczak J, Szczygielski K, Jurkiewicz D. Techniques of intranasal drug use. *Pol Merkur Lekarski* 2005; 19: 400-402.

69. Cervin A, Andersson M. Intranasal steroids and septum perforation--an overlooked complication? A description of the course of events and a discussion of the causes. *Rhinology* 1998; 36: 128-132.
70. Görür K, Ünal M, Talas D.Ü, Kılıç S. Allerjik rinit tedavisinde Mometazon furoat ile Azelastin Hidroklorür İçeren Nazal Spreylerin Etkinliklerinin Karşılaştırılması. *Türk Otolaringoloji Arşivi* 2002; 40: 13-16.
71. Hofmann T, Gugatschga M, Koidl B, Wolf G. Influence of preservatives and topical steroids on ciliary beat frequency in vitro. *Arch Otolaryngol Head Neck Surg* 2004; 130: 440-445.
72. Marple B, Roland P, Benninger M. Safety review of benzalkonium chloride used as a preservative in intranasal solutions: an overview of conflicting data and opinions. *Otolaryngol Head Neck Surg* 2004; 130: 131-141.
73. Cureoglu S, Akkus M, Osma U, Yaldiz M, Oktay F, Can B, et al. The effect of benzalkonium chloride on rabbit nasal mucosa in vivo: an electron microscopy study. *Eur Arch Otorhinolaryngol* 2002; 259: 362-364.
74. Graf P. Benzalkonium chloride as a preservative in nasal solutions: re-examining the data. *Respir Med* 2001; 95: 728-733.
75. Storaas T, Andersson M, Persson CG, Steinsvag SK, Marko-Varga G, Greiff L. Effects of benzalkonium chloride on innate immunity physiology of the human nasal mucosa in vivo. *Laryngoscope* 2000; 110: 1543-1547.
76. Batts AH, Marriott C, Martin GP, Wood CF, Bond SW. The effect of some preservatives used in nasal preparations on the mucus and ciliary components of mucociliary clearance. *J Pharm Pharmacol* 1990; 42: 145-151.
77. Richards DH. Preservation of nasal sprays. *J Allergy Clin Immunol* 2000; 106: 595-596.

78. Steinsvag SK, Bjerknes R, Berg OH. Effects of topical nasal steroids on human respiratory mucosa and human granulocytes in vitro. *Acta Otolaryngol* 1996; 116: 868-875.
79. Hofmann T, Wolf G, Koidl B. Effect of topical corticosteroids and topical antihistaminics on ciliary epithelium of human nasal mucosa in vitro. *HNO* 1998; 46: 146-151.
80. Berg OH, Lie K, Steinsvag SK. The effects of topical nasal steroids on rat respiratory mucosa in vivo, with special reference to benzalkonium chloride. *Allergy* 1997; 52: 627-632.
81. Lindqvist N, Balle VH, Karma P, Karja J, Lindstrom D, Makinen J, et al. Long-term safety and efficacy of budesonide nasal aerosol in perennial rhinitis. A 12-month multicentre study. *Allergy* 1986; 41: 179-186.
82. Orgel HA, Meltzer EO, Bierman CW, Bronsky E, Connell JT, Lieberman PL, et al. Intranasal flucortin butyl in patients with perennial rhinitis: a 12-month efficacy and safety study including nasal biopsy. *J Allergy Clin Immunol* 1991; 88: 257-264.
83. Sahay JN, Ibrahim NB, Chatterjee SS, Nassar WY, Lodge KV, Jones CW. Long-term study of flunisolide treatment in perennial rhinitis with special reference to nasal mucosal histology and morphology. *Clin Allergy* 1980; 10: 451-457.
84. Marple BF. Allergy and the contemporary rhinologist. *Otolaryngol Clin North Am* 2003; 36: 941-955.

6. ÖZGEÇMİŞ

1979 yılında Elazığ'da doğdum. İlkokulu Fırat İlkokulu'nda, ortaokulu Mezre Ortaokulu'nda ve liseyi Balakgazi Süper Lisesi'nde Elazığ'da tamamladım. 1997 yılında Erciyes Üniversitesi Tıp Fakültesi'nde yüksek öğrenimime başlayıp 2004 yılında mezun oldum. Daha sonra girdiğim Tıpta Uzmanlık Sınavında (TUS) Fırat Üniversitesi Tıp Fakültesi Kulak Burun Boğaz bölümünü kazandım ve ihtisasa başladım. Halen bu klinikte araştırma görevlisi olarak çalışmaktayım.